

**FACULDADE NOVA ESPERANÇA DE MOSSORÓ – FACENE/RN
NÚCLEO DE PESQUISA E EXTENSÃO ACADÊMICA – NUPEA
CURSO DE GRADUAÇÃO EM ODONTOLOGIA**

IANARA SARAIVA BRASIL

**PRINCIPAIS LESÕES BRANCAS ORAIS E MÉTODO DE DIAGNÓSTICO:
UMA REVISÃO DE LITERATURA**

MOSSORÓ/RN

2021

IANARA SARAIVA BRASIL

**PRINCIPAIS LESÕES BRANCAS ORAIS E MÉTODO DE DIAGNÓSTICO:
UMA REVISÃO DE LITERATURA**

Trabalho de Conclusão de Curso apresentado à Faculdade Nova Esperança de Mossoró – FACENE/RN – como requisito parcial para obtenção do título de bacharel em Odontologia.

Orientadora: Profa. Dra. Tatiana Oliveira Souza

MOSSORÓ/RN

2021

Faculdade Nova Esperança de Mossoró/RN – FACENE/RN.
Catalogação da Publicação na Fonte. FACENE/RN – Biblioteca Sant'Ana.

B823p Brasil, Ianara Saraiva.
Principais lesões brancas orais e método de diagnóstico:
uma revisão de literatura / Ianara Saraiva Brasil. – Mossoró,
2021.
44 f. : il.

Orientadora: Profa. Dra. Tatiana Oliveira Souza.
Monografia (Graduação em Odontologia) – Faculdade
Nova Esperança de Mossoró.

1. Diagnóstico. 2. Estomatologia. 3. Odontologia. I.
Souza, Tatiana Oliveira. II. Título.

CDU 616.314

IANARA SARAIVA BRASIL

**PRINCIPAIS LESÕES BRANCAS ORAIS E MÉTODO DE DIAGNÓSTICO:
UMA REVISÃO DE LITERATURA**

Trabalho de Conclusão de Curso
apresentado à Faculdade Nova
Esperança de Mossoró – FACENE/RN –
como requisito obrigatório para
obtenção do título de bacharel em
Odontologia.

Aprovado em ____/____/____.

Banca Examinadora

Profa. Dra. Tatiana Oliveira Souza
(FACENE/RN)

Profa. Ma. Emanuelle Louyde Ferreira de Lima
(FACENE/RN)

Profa. Esp. Stheshy Vieira e Souza Oliveira
(FACENE/RN)

AGRADECIMENTOS

Inicialmente quero agradecer aos meus pais por serem minha base e por sempre me apoiarem nos meus projetos e por nunca medirem esforços para a realização dos meus sonhos.

Agradecer ao meu filho Vinícius por entender toda a minha trajetória de trabalho e estudo.

Agradecimento especial ao meu esposo Bruno Barreto que segurou a onda quando precisei parar de trabalhar para me dedicar aos estudos e que me incentivou a continuar nos momentos mais difíceis.

Aos meus colegas de turma e em especial a Jorge, Chaila, Tházia e Karla por fazerem nossas aulas mais leve mesmo com o peso do cansaço.

À minha professora orientadora Dra. Tatiana Oliveira pela disponibilidade e presteza nas respostas das minhas dúvidas durante a elaboração deste trabalho.

RESUMO

A Estomatologia é um ramo da Odontologia que estuda as lesões que acometem a cavidade oral. São inúmeras lesões e cada uma tem sua característica e sintomas que por muitas vezes podem ser confundidos, o que requer que o Cirurgião-Dentista conheça ao menos as mais prevalentes. Este trabalho consiste em uma revisão bibliográfica de cunho exploratório e descritivo e tem como principal objetivo explicitar as principais lesões brancas da cavidade oral e o seu protocolo diagnóstico. E como objetivos específicos: apresentar as características das principais lesões brancas que acometem a cavidade bucal, e argumentar sobre o protocolo que deverá ser adotado para o seu diagnóstico, incluindo o diferencial entre as lesões. Foram realizadas pesquisas nas bases de dados PubMed e Scielo, e utilizados livros clássicos da Estomatologia. No modo “pesquisa avançada”, foram utilizadas as seguintes palavras-chave individuais e combinadas: “estomatologia”, “lesões orais”, “lesões bucais”, “diagnóstico”, “lesões brancas”, no idioma português. Durante a realização do levantamento bibliográfico, foram investigados 120 artigos e livros, e destes, foram utilizados 67 para escrever esse trabalho. As lesões brancas geralmente são resultantes de alterações do processo de renovação do epitélio, tendo como característica principal a cor esbranquiçada. A maioria das lesões possuem aspecto de placa branca ou cinza, circulares ou ovais, com superfície irregular, estriada, e por vezes, como no caso da sífilis, apresentam cobertura fibrinoide, além de ulceração rasa circundada por halo eritematoso. Os locais de maior ocorrência são: lábio inferior, mucosa jugal, língua, assoalho bucal, e palato mole. O diagnóstico pode ser realizado através de exame clínico e quando necessário podem ser solicitados exames complementares. Como a coloração esbranquiçada é uma característica comum entre as lesões, por vezes pode ser necessário realizar diagnóstico diferencial. A leucoplasia é uma das lesões brancas que possui características comuns a várias outras lesões brancas, como: mordiscamento crônico, ceratose friccional, estomatite actínica, nevo branco esponjoso, candidíase, e líquen plano, por exemplo.

Palavras-chave: Diagnóstico. Estomatologia. Odontologia.

ABSTRACT

Stomatology is a branch of Dentistry that studies the lesions that affect the oral cavity. There are countless lesions and each one has its characteristics and symptoms that can often be confused, which requires the dentist to know at least the most prevalent ones. This work consists of a bibliographic review of an exploratory and descriptive nature and its main objective is to explain the main white lesions in the oral cavity and their diagnostic protocol. And as specific objectives: to present the characteristics of the main white lesions that affect the oral cavity, and to argue about the protocol that should be adopted for its diagnosis, including the differential between the lesions. Searches were carried out in the PubMed and Scielo databases, and classic Stomatology books were used. In the "advanced search" mode, the following individual and combined keywords were used: "stomatology", "oral lesions", "oral lesions", "diagnosis", "white lesions", in Portuguese. During the bibliographical survey, 120 articles and books were investigated, and of these, 67 were used to write this work. White lesions are usually the result of alterations in the epithelium renewal process, with a whitish color as the main characteristic. Most lesions have a white or gray plaque aspect, circular or oval, with an irregular, striated surface, and sometimes, as in the case of syphilis, they present a fibrinoid coverage, in addition to a shallow ulceration surrounded by an erythematous halo. The most frequent sites are: lower lip, buccal mucosa, tongue, floor of the mouth, and soft palate. Diagnosis can be made through clinical examination and, when necessary, additional tests may be requested. As whitish color is a common feature among lesions, it may sometimes be necessary to perform a differential diagnosis. Leukoplasmia is one of the white lesions that has characteristics common to several other white lesions, such as: chronic nibbling, frictional keratosis, actinic stomatitis, spongy white nevus, candidiasis, and lichen planus, for example.

Keywords: Diagnosis. Stomatology. Dentistry.

LISTA DE SIGLAS

AIDS – Síndrome da Imunodeficiência Adquirida

ATM – Articulação Temporomandibular

CEC – Carcinoma Espinocelular

CFO – Conselho Federal de Odontologia

HIV – Vírus da Imunodeficiência Humana

RM – Ressonância Magnética

TCFC – Tomografia Computadorizada de Feixe Cônico

TC – Tomografia Computadorizada

VDLR – *Veneral Disease Research Laboratory*

LISTA DE FIGURAS

Figura 1 - Lesão por mordiscamento crônico.....	12
Figura 2 – Ceratose friccional.....	13
Figura 3 – Estomatite nicotínica	14
Figura 4 – Lesão Nevo Branco Esponjoso	15
Figura 5 - Candidíase Pseudomembranosa.....	16
Figura 6 - Lesão de Sífilis Secundária.....	17
Figura 7 - Língua Pilosa	18
Figura 8 - Lesão Queilite Actínica	19
Figura 9 - Leucoplasia.....	20
Figura 10 - Líquen Plano.....	21
Figura 11 - Carcinoma Espinocelular	22
Figura 12 - Direcionamento para diagnóstico de lesões brancas.....	24

SUMÁRIO

1	INTRODUÇÃO	5
2.	REVISÃO DE LITERATURA	6
2.1.	ANAMNESE	7
2.2	EXAMES COMPLEMENTARES	9
2.3	LESÕES BRANCAS E DIRECIONAMENTO DIAGNÓSTICO	11
2.3.1	– Mordiscamento Crônico	12
2.3.2.	Ceratose Friccional	13
2.3.3.	Estomatite Actínica	13
2.3.4.	Nevo Branco Esponjoso	15
2.3.5.	Candidíase Pseudomembranosa	15
2.3.6.	Sífilis Secundária	16
2.3.7.	Leucoplasia Pilosa	18
2.3.8.	Queilite Actínica	19
2.3.9.	Leucoplasia	20
2.3.10.	Líquen Plano	21
2.3.11.	Carcinoma Espinocelular	22
2.3.12.	Método de diagnóstico	23
3.	CONSIDERAÇÕES METODOLÓGICAS	26
3.1	TIPO DE PESQUISA	26
3.2	LOCAL DE PESQUISA	26
3.4	ASPÉCTOS ÉTICOS	27
3.4.1	RISCOS E BENEFÍCIOS	27
3.5	CRITÉRIOS DE INCLUSÃO	27
3.6	CRITÉRIOS DE EXCLUSÃO	27
4.	RESULTADOS E DISCUSSÕES	28
5	CONSIDERAÇÕES FINAIS	32
	REFERÊNCIAS BIBLIOGRÁFICAS	34

1 INTRODUÇÃO

Na Odontologia contemporânea existem diversas áreas que o Cirurgião-Dentista pode atuar: ortodontia, cirurgia, dentística e endodontia são alguns exemplos de segmento de trabalho, além da estomatologia que foi reconhecida pelo CFO – Conselho Federal de Odontologia como especialidade odontológica apenas em 1992. O estomatologista é o especialista que identifica todos os tipos de lesões e patologias orais com a ajuda de exames complementares, esses assuntos são discutidos e repassados para os alunos ainda durante a graduação em odontologia (DISTRITO FEDERAL, 2017).

O Conselho Federal de Odontologia – CFO reconhece a estomatologia como especialidade da Odontologia, na Resolução CFO 63/2005 diz que:

Art. 57. Estomatologia é a especialidade da Odontologia que tem como objetivo a prevenção, o diagnóstico, o prognóstico e o tratamento das doenças próprias do complexo maxilomandibular, das manifestações bucais de doenças sistêmicas e das repercussões bucais do tratamento antineoplásico.

Art. 58. As áreas de competência do especialista em Estomatologia incluem: a) promoção e execução de procedimentos preventivos em nível individual e coletivo na área de saúde bucal, com especial ênfase à prevenção e ao diagnóstico precoce do câncer de boca; 17 b) condução ou supervisão de atividades de pesquisa e epidemiológica, clínica e/ou laboratorial relacionadas aos temas de interesse da especialidade; e, c) realização ou solicitação de exames complementares, necessários ao esclarecimento do diagnóstico, bem como adequar ao tratamento.

Uma vez estabelecida a pesquisa sobre as lesões bucais e sobre as condições especiais a serem descritas, é intento deste trabalho expor informações a respeito das principais lesões brancas que acometem a cavidade bucal.

No dia a dia de uma clínica odontológica nos deparamos com os mais diversos tipos de lesões bucais. Diante disso, o Cirurgião-Dentista deve estar preparado para saber identificar o tipo de lesão que se apresenta para que seja tomada a conduta correta em relação ao paciente. A detecção precoce de lesões pode prevenir a transformação maligna, portanto, é fundamental aprimorar a habilidade dos futuros Cirurgiões-Dentistas de identificarem qualquer lesão relevante no seu estágio inicial (CEDRAZ *et al.*, 2016).

As manifestações bucais são muito comuns e podem ser os primeiros sinais e sintomas de doenças ou de alterações sistêmicas decorrentes de certas terapêuticas. Essas lesões bucais podem indicar o início ou evolução de alguma enfermidade, e, portanto, podem funcionar como um sistema de alarme precoce para algumas doenças (RIBEIRO *et al.*, 2012).

O Cirurgião-Dentista, muitas vezes, é o primeiro profissional a ver as lesões bucais e este deve ser capaz de reconhecer e propor a conduta adequada, que pode ser: biópsia, encaminhamento médico ou tratamento odontológico, dependendo do tipo de lesão (GONÇALVES *et al.*, 2010). Quais são os tipos de lesões que mais acometem a cavidade bucal e como diagnosticá-las?

Para que haja um diagnóstico preciso é necessário conhecer as lesões mais frequentes com suas características e diagnósticos diferenciais, fazendo com que o profissional ou acadêmico se sinta mais seguro com relação a conduta a ser adotada diante de cada caso. Essa ação visa contribuir para que lesões cancerizáveis sejam detectadas e tratadas mais precocemente, fazendo com que as chances de cura sejam maiores, além disso, as lesões com menor chance de se transformarem em malignas podem ser tratadas corretamente trazendo alívio dos sintomas (EINSFELD, 2020).

O objetivo geral foi mostrar as lesões brancas da cavidade oral e o raciocínio lógico para seu diagnóstico. E os objetivos específicos foram apresentar as principais características das principais lesões brancas que acometem a cavidade bucal, argumentar sobre o protocolo que deverá ser adotado para o diagnóstico de lesões brancas e estabelecer as principais características das lesões para estabelecimento de diagnóstico diferencial entre as mesmas, quando necessário.

2. REVISÃO DE LITERATURA

A Odontologia vem passando por diversas mudanças ao longo do tempo fazendo com que seja exigido do profissional atualizações frequentes. Novas técnicas, instrumentos e medicamentos são lançados no mercado quase que diariamente (VARRONE, 2016).

Os profissionais de saúde devem se atualizar e reciclar seus conhecimentos constantemente para dispor todo o aprendizado para os pacientes com o intuito de avaliar sua saúde e contribuir para restabelecê-lo quando necessário. Para que este propósito seja alcançado, é necessário que o processo de diagnóstico seja conduzido de forma apropriada, sendo este baseado no exame clínico e na interpretação de exames complementares (GONÇALVES *et al.* 2010).

No campo da Estomatologia, como em outras áreas, o diagnóstico requer do profissional, domínio de informações e práticas que muitas vezes não estão claras no momento da consulta e a pressa em dar um diagnóstico rápido, que em um primeiro momento pode ser visto como algo positivo pelo paciente, pode-se mostrar não eficaz posteriormente, podendo acontecer o erro médico (KIGNEL, 2015).

Podemos dizer que o erro médico é feito pelo profissional no paciente mesmo que não tenha a intenção de cometê-lo e pode acontecer por imprudência, imperícia ou negligência. A negligência consiste em não fazer o que deveria ser feito; a imprudência consiste em fazer o que não deveria ser feito e a imperícia em fazer mal o que deveria ser bem feito (KIGNEL, 2015).

Podemos definir o exame clínico como um conjunto de procedimentos que devem ser realizados de forma coordenada com o intuito de fechar um diagnóstico. Porém o número de lesões, técnicas, procedimentos, condutas e tratamentos são muitos, o que pode fazer com que profissionais menos experientes tenham dificuldades de ter em mente uma quantidade enorme de informações, dificultando assim o processo de diagnóstico e conduta a ser tomada (AMORIM, 2016).

2.1. ANAMNESE

A anamnese é uma etapa muito importante e não deve ser ignorada pelos profissionais. É nela que iremos ter o primeiro contato com o paciente e colher informações importantes a respeito da sua saúde e estilo de vida. Muitas vezes o paciente omite informações importantes de forma inconsciente ou até mesmo de propósito, cabendo ao cirurgião-dentista conduzir a conversa de forma que consiga o máximo de informação possível (MARCUCCI, 2005).

Conjunto de informações que faz parte da história clínica do paciente até o momento do exame. Deve constar a queixa principal ou motivo da procura, suas expectativas, história da doença atual e a história odontológica e médica passada e atual, colocando-se o maior número de informações possíveis (AMORIM *et al*, 2016).

Para que esse diálogo flua devemos deixar o paciente a vontade, ao ponto de não achar que é um interrogatório. Nesse momento é importante também que as expressões faciais mostrem tranquilidade e empatia devendo evitar expressões de impaciência, julgamento e chateação. Nessa etapa da consulta são realizadas diversas perguntas com o intuito de investigar a saúde do paciente, cujas respostas deverão ser registradas (MARCUCCI, 2005).

Durante a anamnese devem ser registrados: nome, data de nascimento, endereço, número de contato, ocupação (se for aposentado(a) perguntar qual a ocupação anterior), queixa principal, motivo de ter procurado o dentista, data que o paciente começou a perceber os sinais e sintomas, características da lesão, como se deu a evolução dessa lesão, e se já foi feito algum tratamento e qual foi o resultado. Além do registro da história médica, para saber se ao paciente tem algum tipo de problema de saúde como: hipertensão, diabetes, doenças autoimunes etc. Outra pergunta que deve ser feita é se ele está fazendo uso de algum medicamento e se tem alergias. Além de tudo isso, o profissional deve fazer uma investigação da saúde de seus parentes mais próximos, ou seja, seus antecedentes familiares. E por fim os hábitos como uso de cigarro, bebida alcoólica, uso de drogas ilícitas etc. (UFRGS, 2018).

Todas essas informações são de extrema necessidade e servirão como base para o correto diagnóstico. Para o cirurgião-dentista os itens mais importantes para que se tenha um diagnóstico preciso e um planejamento de excelência é realizar um bom exame clínico, observar a face como um todo, musculatura intra e extraoral, respiração, postura, oclusão e os dentes (CERRI, 2015).

Registrar todas essas informações em um prontuário, além de manter todo um histórico do paciente também tem importância jurídica e pode resguardar o profissional em um eventual litígio, por isso sempre que houver uma nova intercorrência ou exame deve ser registrado (AMORIM, 2016).

Logo após a anamnese realiza-se o exame físico, iniciando pelo exame extraoral onde apalparemos as áreas que estão localizadas os linfonodos que podem nos mostrar sinais de que algo pode estar errado no corpo do paciente, também será observado o rosto do paciente como um todo buscando sinais de edema, variação de cor, de textura que possam indicar possíveis patologias. “Um exame clínico bem conduzido, com uma anamnese criteriosa, é uma peça fundamental para o adequado diagnóstico” (LUZ, 2014).

É necessário estabelecer uma relação de confiança com o paciente durante todo o tratamento, sempre esclarecendo dúvidas sobre os procedimentos realizados e sendo transparente nas ações. Deve ser realizado exame clínico detalhado, e o prontuário deve ser atualizado e organizado de forma que atenda aspectos legais, pois, nos casos de descumprimento das normas do código de ética, o profissional pode sofrer sanções administrativas (PEIXOTO, 2019).

2.2 EXAMES COMPLEMENTARES

Os exames complementares são extremamente importantes para que o diagnóstico seja fechado e é uma complementação do exame clínico, sendo que um não anula a necessidade do outro. Vários tipos de exames estão disponíveis na odontologia, como: radiografias panorâmicas, periapicais, tomografias computadorizadas por feixe cônico (TCFC), tomografia computadorizada (TC), exames histopatológicos, entre outros. Todos eles são de suma importância pois possuem como finalidade complementar o exame físico, e associados ao exame histopatológico, auxiliam o cirurgião-dentista no diagnóstico final e plano de tratamento (LOPES, 2018).

Diversas lesões podem acometer o sistema estomatognático, como os cistos e tumores, e as técnicas de diagnóstico por imagem são muito importantes para complementar e auxiliar o diagnóstico correto (PINTO, 2016).

A radiografia é um exame complementar bastante utilizado na odontologia. Nela são avaliadas as lesões que afetam principalmente o tecido ósseo, permitindo identificar o desenvolvimento de anomalias, lesões nos dentes e maxilares. Uma radiografia utilizada para ajudar no diagnóstico de lesões orais

é a panorâmica, que proporciona uma imagem geral de toda a região oral (CARRANZA, 2016).

Em alguns casos a radiografia ajudará na conclusão do diagnóstico, podendo identificar os detalhes das relações existentes entre o que é anatômico e o que é patológico. Além da panorâmica, a radiografia oclusal é bastante utilizada na estomatologia pois ela pode ser conclusiva para o diagnóstico de doenças como a sialolitíase e cisto do ducto palatino, por exemplo (KIGNEL, 2015).

A tomografia computadorizada é um dos métodos por imagem que evoluiu muito ao longo dos anos. Atualmente permite a visualização das estruturas da anatomia humana em três dimensões, facilitando a interpretação dessas estruturas e sendo bastante utilizada na detecção de corpos estranhos, diagnóstico bucal, cirurgia, endodontia, implantodontia e ATM. O tomógrafo computadorizado com feixe cônico é o que é mais utilizado para esse fim (BARROS, 2015).

A ressonância magnética (RM) é outro exame complementar que também é bastante utilizada para o diagnóstico de lesões. A mesma permite avaliar a extensão de doenças, pesquisar metástases e acompanhar a evolução de tratamentos (KIGNEL, 2015).

A RM tem como vantagem a segurança, pois o paciente não será exposto à radiação ionizante pois o contraste da imagem é baseado nas diferenças de sinal entre distintas áreas ou estruturas (ROCHA, 2018).

A citologia esfoliativa consiste na análise de células descamadas de um órgão, na qual é realizado um estudo das alterações celulares que sejam possivelmente malignas. Na estomatologia esse tipo de exame ajuda no diagnóstico de lesões como o carcinoma espinocelular (KIGNEL, 2015).

Clinicamente, a citologia pode ser muitas vezes uma forma de confirmação mais rápida de uma lesão clinicamente óbvia ou fortemente indicativa de câncer. O laudo citopatológico pode ser um documento de rápida obtenção para acelerar o agendamento do paciente com um oncologista. Enquanto a biópsia é executada para obtenção de laudo histopatológico, funcionando como padrão ouro. Para a realização desse exame, é realizada coleta com um instrumento do tipo escovinha, com a qual se realiza esfregaço

na superfície da mucosa, sendo retirada uma amostra, que é colocada em lâmina de vidro e enviada para um laboratório específico (SILVA, 2018a).

Apesar de parecer um procedimento fácil a coleta deve ser feita de maneira bastante criteriosa pois qualquer erro pode comprometer a qualidade da amostra que será enviada e conseqüentemente, o diagnóstico (KIGNEL, 2015).

A biópsia é um exame que colhe tecidos alterados de um organismo vivo com a finalidade de diagnóstico, apontando suas características microscópicas, podendo ser primordial para a detecção precoce de lesões malignas na cavidade bucal, impactando de forma significativa na sobrevivência do paciente (SILVA, 2018b).

A biópsia, que é um exame histopatológico, é frequentemente indicada para confirmação de diagnóstico sugestivo de câncer. A mesma consiste em uma análise microscópica de um fragmento de tecido obtido cirurgicamente (SILVA, 2019).

Em relação aos tipos de biópsias, a técnica pode ser incisional: quando apenas uma porção da lesão é removida para avaliação, e excisional: quando a lesão como um todo é removida, devido às pequenas dimensões que apresenta, ou ainda, quando no transoperatório a lesão mostra características que justifiquem a remoção completa” (KIGNEL, 2015).

2.3 LESÕES BRANCAS E DIRECIONAMENTO DIAGNÓSTICO

As lesões brancas na cavidade oral possuem inúmeras características, mas a principal delas é a presença de zonas esbranquiçadas. Estas lesões podem ter origens diferentes e cabe ao cirurgião-dentista realizar uma história clínica precisa e bastante rica de informações (CONCEIÇÃO, 2013).

Esse tipo de lesão pode ser encontrada na mucosa oral durante a rotina clínica do cirurgião-dentista. Algumas são benignas mas podem possuir potencial de malignização, principalmente se o paciente faz uso de álcool, fumo ou drogas ilícitas. Podemos classificar como lesões benignas: mordiscamento crônico, ceratose friccional, estomatite nicotínica, nevo branco esponjoso, candidíase e leucoplasia pilosa. Já as que são potencialmente malignas são: queilite actínica, leucoplasia e líquen plano. A lesão branca considerada maligna é o carcinoma espinocelular (KIGNEL, 2015).

O conhecimento dos tipos de lesões mais prevalentes permite que o profissional tome medidas com mais rapidez e precisão, fazendo com que o paciente tenha mais chances de uma possível cura ou controle da doença (RAMOS, 2017).

2.3.1 – Mordiscamento Crônico

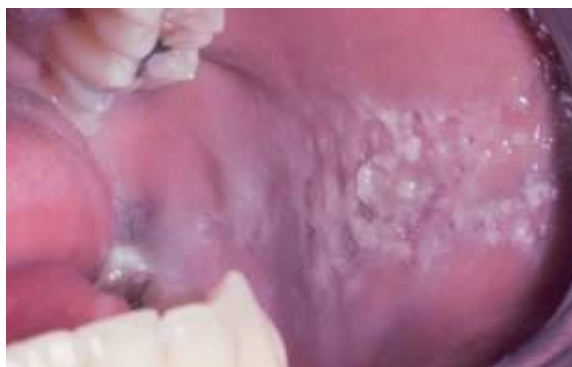O mordiscamento crônico (figura 1), é uma lesão auto infligida pelo próprio paciente através do mordiscamento crônico da bochecha. Normalmente são encontradas bilateralmente na mucosa jugal, como áreas brancas com superfície dilacerada e irregular. Por se tratar de uma lesão que é bastante perceptível e de conhecimento do profissional, raramente é solicitado exame de biópsia (BAZAN, 2018).

Esse tipo de lesão tem uma etiologia psicológica pois a ansiedade, medo e outros tipos de transtornos psicológicos levam o sujeito a realizar automutilação mesmo que inconscientemente (SANTOS, 2020).

O *morsicatio buccarum*, como também é conhecido, é um tipo de lesão cujo tratamento, normalmente, exige apenas a suspensão do hábito para que a mucosa volte à normalidade, e a utilização de uma placa de acrílico pode ajudar nesse processo (SANTOS, 2018).

Essa lesão é bastante semelhante a tantas outras lesões brancas tornando-se indispensável a investigação de todo o histórico, e como diagnóstico diferencial para mordiscamento crônico temos: a candidíase, o líquen plano, a leucoplasia pilosa, o nevo branco esponjoso e o leucoedema (SANTOS JUNIOR, 2019).

Figura 1 - Lesão por mordiscamento crônico.



Fonte: NEVILLE, 2016.

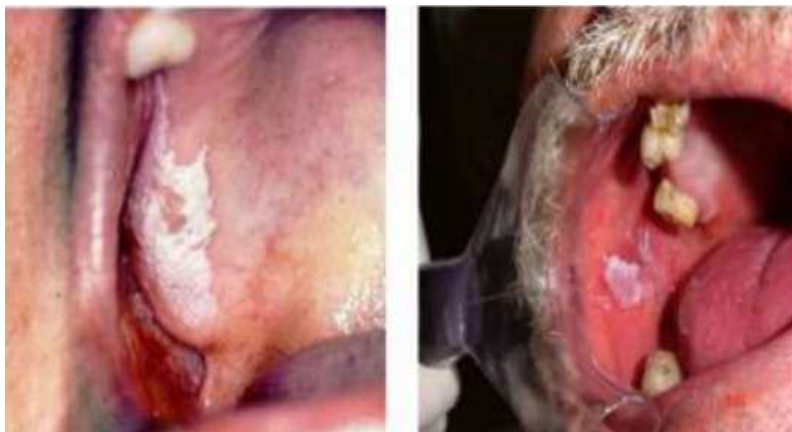2.3.2. Ceratose Friccional

A ceratose friccional (figura 2), também conhecida como queratose friccional, é uma irritação crônica causada por algum agente traumático, como por exemplo: próteses mal adaptadas, dentes quebrados, aparelho ortodôntico e *piercing* oral. Sua principal característica é a presença de superfície ceratótica e áspera de coloração esbranquiçada. A queratose friccional se apresenta como uma lesão de placa branca por espessamento dos tecidos, de superfície lisa ou rugosa, tamanho variável (MOREIRA, 2019).

A conduta para esse tipo de lesão é apenas a remoção do agente causador e logo em seguida já haverá uma grande melhora em um período de até 4 semanas (NOBRE; ATHIAS, 2017).

Na avaliação, caso não seja identificado nenhum tipo de fator irritativo, o diagnóstico diferencial para essa lesão é a leucoplasia, e para este tipo de lesão deve haver uma investigação mais aprofundada, e a depender do resultado histopatológico é que a conduta será definida (UFRGS, 2018).

Figura 2 – Ceratose friccional



Fonte: NOBRE e ATHIAS, 2017.

2.3.3. Estomatite Actínica

Outra lesão branca que é bastante comum é a estomatite nicotínica (figura 3), que está associada à nicotina e possui característica couriácea, salpicada de pápulas vermelhas, com localização especialmente na região posterior do palato

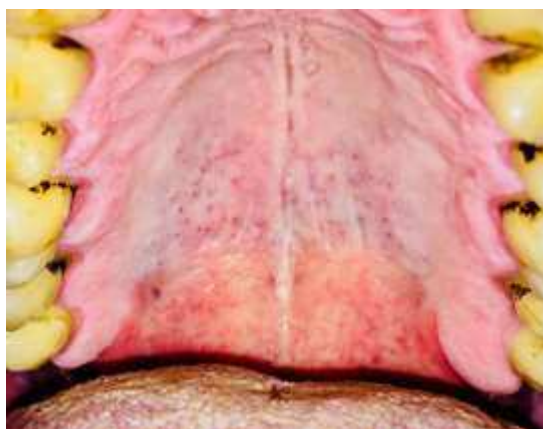duro, e esses pontos vermelhos são as glândulas salivares que se encontram inflamadas. Caso não tratada, o palato pode alterar de cor e se tornar acinzentado e espesso (CASTELLANOS-GARCIA, 2017).

Essa lesão está diretamente associada ao hábito de fumar pois o calor e as substâncias contidas nos cigarros têm um efeito maléfico na mucosa oral. Além disso, esse hábito pode ocasionar diversos outros problemas bucais como o câncer bucal e a gengivite, por exemplo (BARROS, 2020).

Os subprodutos do tabaco têm o potencial de ressecar a mucosa oral aumentando a camada de ceratina. Esse aumento facilita a ação de agentes carcinogênicos sob o epitélio, principalmente quando levamos em consideração a alta temperatura do cigarro aceso, que potencializa a agressão à mucosa. E existem mais de 60 substâncias cancerígenas no fumo, principalmente alcatrão, benzopirenos e aminas aromáticas, o que caracteriza o tabaco como agente carcinógeno iniciador e promotor para o câncer bucal (MARTINS FILHO, 2016).

O tratamento mais indicado para a estomatite nicotínica é cessar com o hábito de fumar, e assim a lesão tende a desaparecer totalmente. Apesar de ser uma lesão benigna, o fato do paciente fumar excessivamente deve alertar para o caso de surgimento de outras lesões cancerígenas. Os diagnósticos diferenciais são para: leucoplasia, candidíase e líquen plano (LACERDA e MOURA, 2019).

Figura 3 – Estomatite nicotínica



Fonte: LACERDA e MOURA, 2019

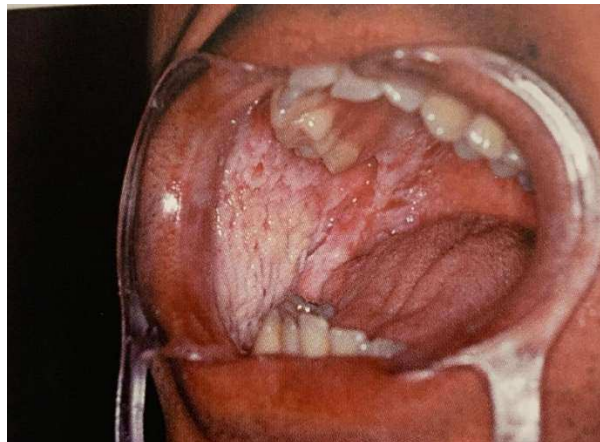2.3.4. Nevo Branco Esponjoso

O nevo branco esponjoso (figura 4), é uma doença genética e apresenta placas brancas e simétricas, espessas, difusas, corrugadas ou aveludadas, normalmente localizadas na mucosa jugal, mas podendo aparecer em qualquer localização da boca (RUIZ e NAI, 2016).

Essa lesão acontece devido a um efeito na ceratinização normal da mucosa bucal. É uma doença hereditária, sendo bastante variável a severidade do aspecto clínico (NEVILLE, 2016).

Para fechar o diagnóstico uma citologia esfoliativa pode ser necessária. Com relação ao tratamento não é necessária nenhuma conduta, porém o paciente deve ser acompanhado periodicamente. As lesões diferenciais para esse tipo de lesão são o líquen plano e a leucoplasia (KIGNEL, 2015).

Figura 4 – Lesão Nevo Branco Esponjoso



Fonte: KIGNEL, 2015.

2.3.5. Candidíase Pseudomembranosa

Outra lesão que é bastante comum é a candidíase pseudomembranosa (figura 5), que é uma infecção fúngica causada pela *Candida albicans*, a partir de fatores predisponentes locais como: má higiene oral, xerostomia, próteses mal higienizadas, imunidade baixa, dentre outros (FARIA, 2019).

O aspecto clínico dessa lesão são placas brancas aderidas à mucosa, que tendem a se desprender ao passar gaze, revelando uma base eritematosa.

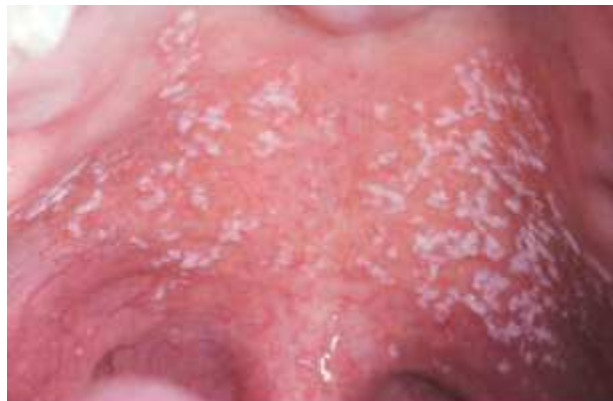“As placas brancas são constituídas por uma massa emaranhada: de hifas de fungos, blastóporos, bactérias, células inflamatórias, fibrina e células epiteliais descamadas” (PLAS, 2016).

A técnica da raspagem é bastante utilizada para o diagnóstico pois essa é uma característica patognomônica da candidíase pseudomembranosa. Além dessa técnica uma citologia esfoliativa pode ser necessária para o fechamento do diagnóstico (PEREIRA, 2017).

O tratamento é feito à base de antifúngicos como a nistatina que é o fármaco de primeira escolha por apresentar a função fungicida e fungistática. Além da medicação local, orientações de higiene bucal devem ser repassadas para o paciente e, caso seja necessário, os fármacos sistêmicos como o fluconazol ou itraconazol podem ser receitados, pois nessa categoria eles são o de primeira escolha por serem seguros e não apresentar efeitos secundários (GAMA, 2018).

Os diagnósticos diferenciais para essa lesão são: leucoplasia, leucoplasia pilosa, líquen plano, nevo branco esponjoso, lesões químicas ou traumáticas (MOURA, 2019).

Figura 5 - Candidíase Pseudomembranosa



Fonte: NEVILLE, 2016

2.3.6. Sífilis Secundária

A sífilis é uma doença infecciosa causada pela bactéria *Treponema pallidum* e com transmissão através de práticas sexuais ou objetos

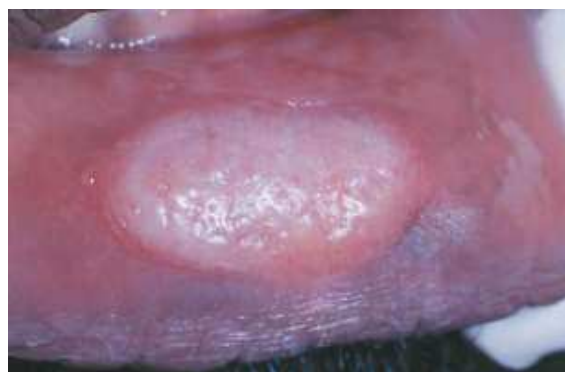contaminados. Essa doença pode afetar várias partes do corpo, e sem os cuidados necessários evolui, podendo afetar qualquer órgão, por isso se faz necessário que o profissional observe o paciente como um todo buscando repercussões sistêmicas, como manchas na pele, mudança em exames complementares, entre outros (CAMPELO, 2019).

A sífilis possui três estágios: primário, secundário e terciário, e o aspecto das lesões altera de acordo com cada uma. A sífilis primária é caracterizada pelo cancro que se desenvolve de 3 a 90 dias após exposição inicial, e tem aparência papular, desenvolvendo posteriormente uma ulceração central. A sífilis secundária surge acompanhada de sintomas sistêmicos como: linfadenopatia, dor de garganta, mal-estar, cefaleia, febre e dor. Na boca (figura 6), pode ter aspecto acinzentado e exibir áreas de necrose. A sífilis terciária inclui sintomas mais sérios podendo afetar o sistema vascular e o sistema nervoso central (NEVILLE, 2016).

O conhecimento das manifestações orais mais comuns deve ser mandatório para o cirurgião-dentista, pois isso vai auxiliar no diagnóstico mais preciso, fazendo com que o tratamento se inicie mais precocemente, e o paciente tenha um melhor prognóstico (SOUZA, 2017).

Além do exame clínico é necessária a solicitação de exames sorológicos como o VDRL (Venereal Disease Research Laboratory) para confirmação da doença. O tratamento é realizado a base de penicilina que deve ser sempre o medicamento de primeira escolha, e na impossibilidade do uso desta, a azitromicina, eritromicina e tetraciclina podem ser empregadas, mas tendo sempre em mente que a eficácia desses não se compara a da penicilina (KALININ, 2015).

Figura 6 - Lesão de Sífilis Secundária



Fonte: NEVILLE, 2016

2.3.7. Leucoplasia Pilosa

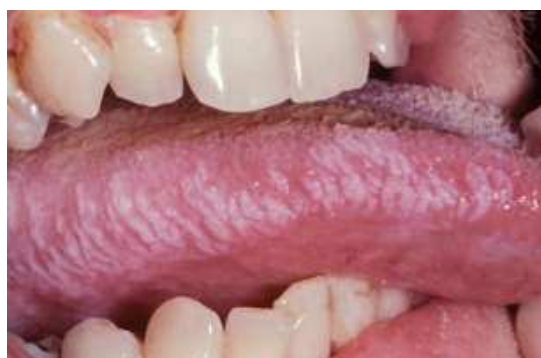A leucoplasia pilosa (figura 7), é um tipo de lesão branca associada ao vírus *Epstein-Barr* com características clínicas de placas brancas aderidas à mucosa e que não se desprendem a raspagem. Ocorrem normalmente na borda lateral da língua, podendo ser uni ou bilateral (SILVA, 2019a).

É uma lesão bastante comum em pacientes imunossuprimidos pois essa manifestação estomatológica é tida como um indicador precoce da infecção pelo HIV e pode estar relacionada com a progressão para AIDS. Porém, essa doença pode estar também relacionada a outros casos de pacientes imunossuprimidos não infectados (SILVA, 2017).

Não é necessário nenhum tipo de tratamento para esse tipo de lesão, porém as pilosidades podem ser removidas para causar mais conforto estético ao paciente. Se essa opção for levada em consideração podem ser removidas por procedimentos cirúrgicos ou terapêuticos, empregando medicamentos antivirais como o aciclovir (SILVA, 2019b).

O diagnóstico diferencial é o líquen plano que se caracteriza pela presença de lesões estriadas, placas e áreas erosivas em vários pontos anatômicos da boca. Deve ser salientado que o líquen plano apenas na língua é bastante improvável (UFRGS, 2018).

Figura 7 - Língua Pilosa



Fonte: NEVILLE, 2016

2.3.8. Queilite Actínica

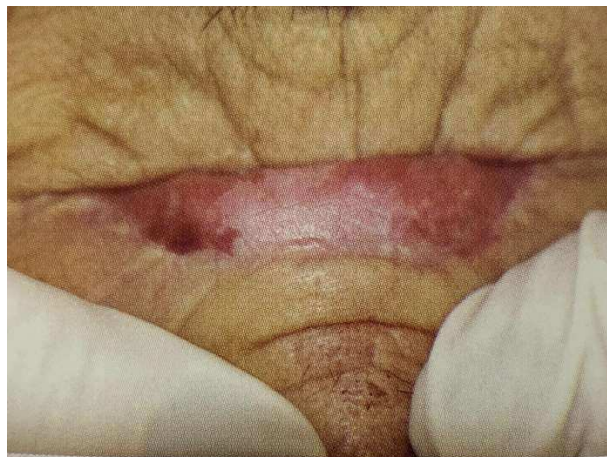A queilite actínica (figura 8), é uma lesão que acomete o vermelhão do lábio inferior, caracterizada pelo surgimento de edema e vermelhidão, podendo evoluir para: vesículas, bolhas, crostas e ulcerações (TENORIO, 2018).

Essa condição clínica merece atenção por ser potencialmente maligna. Tem predileção pelo lábio inferior em homens de pele clara com mais de 40 anos. A malignização é potencializada dependendo dos hábitos do paciente, pois: exposição solar, fumo e etilismo estão relacionados com o potencial cancerizável. O lábio sofre atrofia no vermelhão, caracterizada por uma superfície lisa e áreas com manchas pálidas. (CARVALHO, 2020).

O diagnóstico é feito através da anamnese, exame físico, exame visual e de palpação, sendo necessário realizar biópsias e análises histopatológicas. Caso o resultado desses exames não acuse anomalia celular, o tratamento deverá ser conservador. Se os resultados forem positivos, será necessária remoção total da lesão.

O tratamento conservador deve ser feito a partir do uso de filtro solar, tratamentos com laserterapia ou uso tópico de ácido retinóico, ou em alguns casos cirurgias associadas a biópsia (AZEVEDO, 2020).

Figura 8 - Lesão Queilite Actínica



Fonte: KIGNEL, 2015.

2.3.9. Leucoplasia

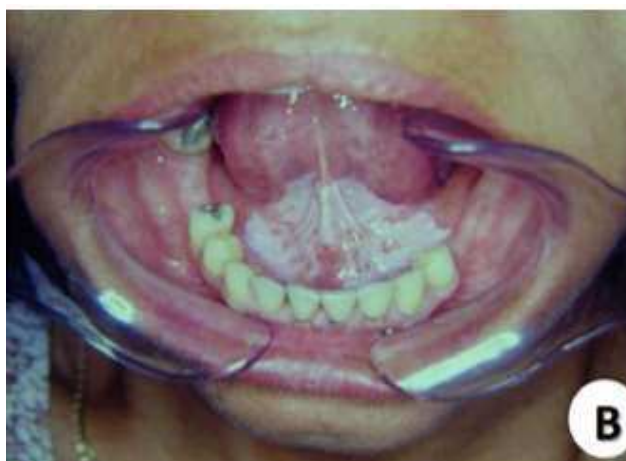A Leucoplasia (figura 9), é definida quando a lesão não pode ser classificada como nenhuma outra. Clinicamente apresenta placas levemente elevadas, cinzentas ou branco-acinzentadas, fissuradas, enrugadas, macias e planas que não se desprende à raspagem. Geralmente está associada ao hábito de fumar que a faz ter um alto risco de malignização (LOMBARDO, 2018).

Essa lesão é bastante comum, apresentando prevalência mundial de cerca de 2%, sendo a mais comum das lesões com potencial de malignização (MOGEDAS-VEGARA, 2015).

Para o diagnóstico é necessário primeiro excluir outras possíveis lesões, realizando a manobra de raspagem para eliminar a possibilidade de candidíase e ausência de fator traumático para exclusão da possibilidade de ceratose friccional. Em seguida, é necessário realizar exames de biópsia incisional e histopatológicos (ALMEIDA, 2016).

Seu tratamento normalmente é realizado através da eliminação do fator predisponente e a excisão cirúrgica também é uma opção. Os diagnósticos diferenciais são Líquen plano, estomatite, candidíase, leucoplasia pilosa, lesão por mordiscamento, leucoedema e queimadura química (RAMOS, 2017).

Figura 9 - Leucoplasia



Fonte: RAMOS, 2017.

2.3.10. Líquen Plano

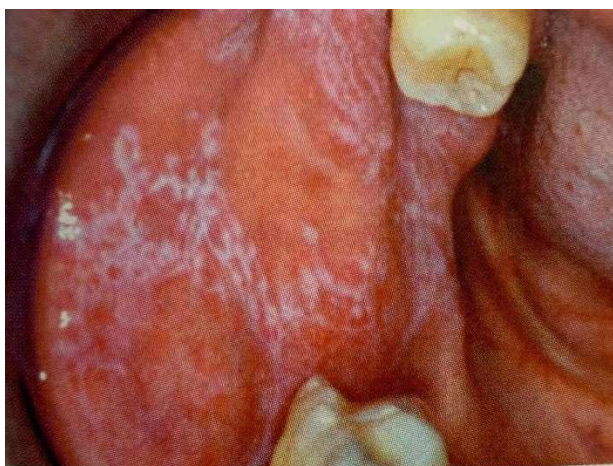O líquen plano (figura 10), é uma doença crônica inflamatória bastante comum que não tem etiologia conhecida. Clinicamente podemos observar linhas brancas entrelaçadas tendo como principais locais afetados: a mucosa jugal, língua e gengiva. Existem duas formas comumente encontradas: a reticular e a erosiva. A forma reticular é a mais encontrada, sendo caracterizada pela presença de estrias brancas que se entrelaçam ou por pápulas desta mesma cor, que se localizam preferencialmente na mucosa jugal (WERNERCK, 2016).

Em qualquer uma das duas formas de líquen plano a expressividade clínica alterna em períodos de exacerbação e remissão dos sinais e sintomas, sendo que a forma erosiva demora mais que a reticular e são mais resistentes ao tratamento (ALMEIDA, 2016).

Dependendo da forma de apresentação a lesão pode não apresentar sintomas, mas as que apresentam sintomatologia podem mudar ao longo do tempo no mesmo paciente (ALMEIDA, 2019).

É de extrema importância a realização de exames histopatológicos. Não é necessário nenhum tratamento em lesões assintomáticas, e pode ser usado esteroides tópicos ou sistêmicos em baixas doses (RODRIGUES, 2020).

Figura 10 - Líquen Plano



Fonte: KIGNEL, 2015.

2.3.11. Carcinoma Espinocelular

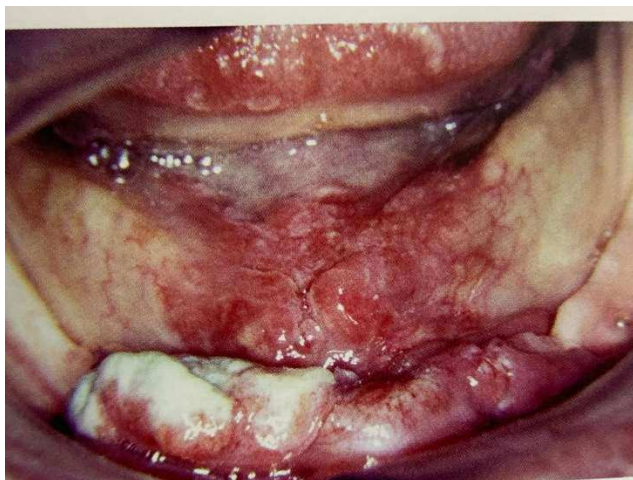
O carcinoma espinocelular – CEC (figura 11), é o tumor maligno mais frequente na região de cabeça e pescoço. Apresenta maior incidência em pessoas entre 50 e 60 anos e normalmente aparecem na região de língua e assoalho da boca (SANTOS, 2018).

O carcinoma espinocelular (CEC) é uma neoplasia maligna que se desenvolve devido a alterações genéticas do epitélio oral. Entretanto, existem outros tumores que podem afetar a cavidade bucal, como os: de glândulas salivares menores, sarcomas, linfomas, leucemias e melanomas (ALMEIDA, 2016).

Clinicamente é uma lesão ulcerada persistente, com endurecimento das bordas, podendo estar ou não associada a manchas vermelhas ou esbranquiçadas. O profissional deve ter como prioridade identificar as lesões com potencial de malignização, pois no início essas podem ter uma aparência clínica parecida com lesões benignas como por exemplo as aftas (SILVA, 2018).

Alguns exames complementares são necessários como: ressonância magnética, tomografia computadorizada e exames histopatológicos. O tratamento é realizado através de terapia tumoral específica e acompanhada pelo médico oncologista e outros profissionais, contando com uma equipe interdisciplinar (VALLE, 2016).

Figura 11 - Carcinoma Espinocelular



Fonte: KIGNEL, 2015

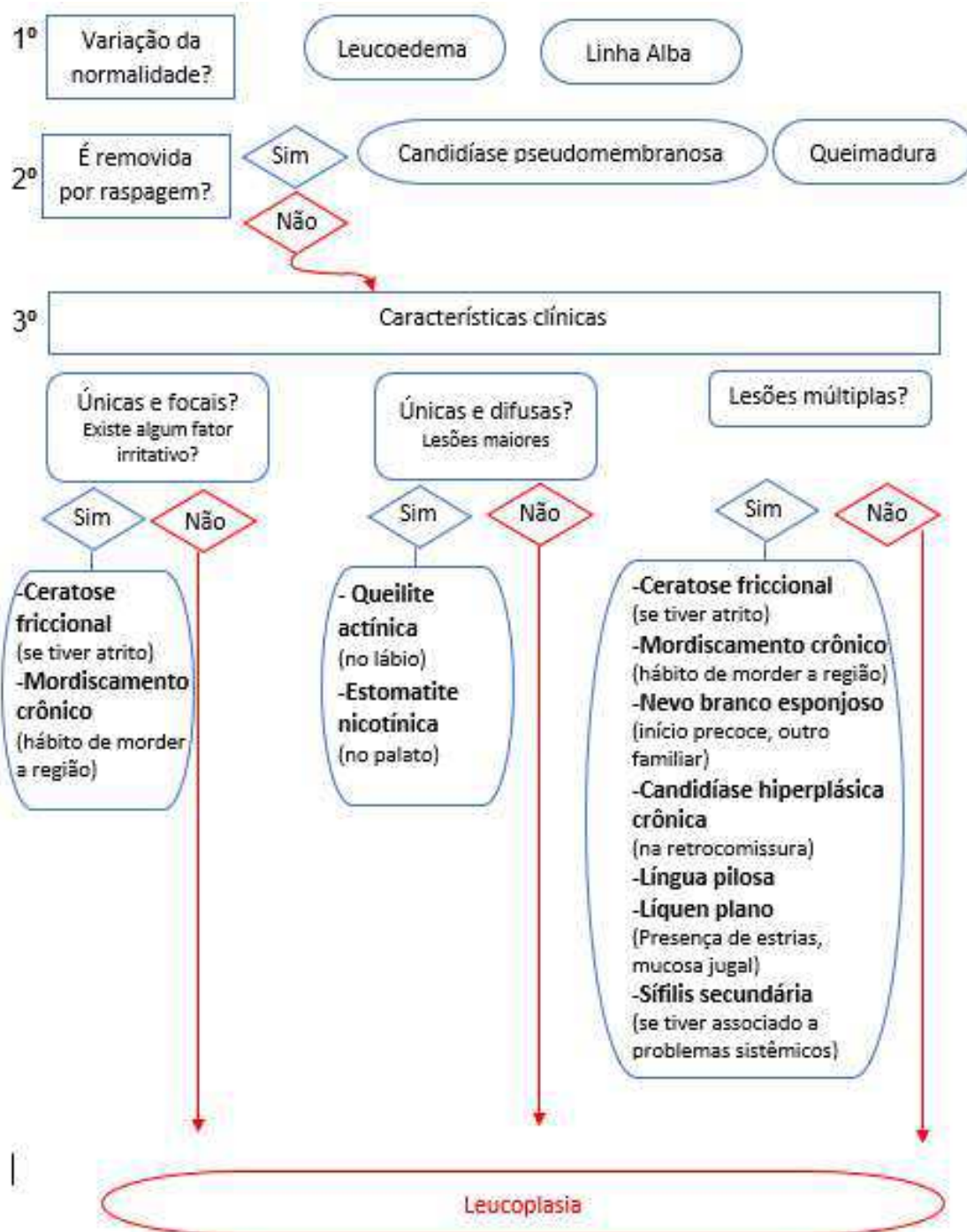
2.3.12. Método de diagnóstico

É bastante comum o paciente buscar ajuda profissional para que seu bem-estar seja estabelecido, não necessariamente buscando um diagnóstico eficaz. Embora por vezes não seja possível estabelecer o diagnóstico imediatamente o cirurgião-dentista poderá elencar as hipóteses diagnósticas das lesões que possuem características semelhantes e solicitar exames complementares (KIGNEL, 2015).

O conhecimento, por parte dos dentistas, das principais manifestações de lesões orais, pode contribuir para um diagnóstico precoce de doenças graves, melhorando assim, o prognóstico do paciente (CARVALHO, 2020).

A figura 12 mostra uma sequência de perguntas que servirão para direcionar o diagnóstico final.

Figura 12 - Direcionamento para diagnóstico de lesões brancas



Fonte: UFRGS, 2018.

Para se chegar ao possível diagnóstico de lesões brancas devemos inicialmente descartar tratar-se de uma variação da normalidade, ou seja, avaliar se pode ser linha alba ou Leucoedema. A próxima pergunta a ser feita é se a lesão pode ser removida por raspagem, e se sim, pode ser uma candidíase pseudomembranosa ou uma queimadura, e nesse último caso, normalmente, o

paciente já chega relatando o que pode ter acontecido para gerar essa lesão. Terceira pergunta a ser realizada é quais são as características clínicas. Caso seja uma lesão única e focal pode ser uma ceratose friccional que nada mais é que uma lesão provocada por fatores irritativos como dentes quebrados ou prótese mal adaptadas, por exemplo. Outra possibilidade é o mordiscamento crônico que como o nome já diz, é o hábito de morder a mucosa. Caso as lesões sejam únicas e difusas tem-se algumas hipóteses a serem levadas em consideração, se for no lábio pode ser a queilite actínica, se for no palato uma das hipóteses é a estomatite nicotínica (UFRGS, 2018).

Quando existe lesões múltiplas apresentam-se algumas possibilidades. Caso haja fator irritativo envolvido pode ser uma ceratose friccional ou mordiscamento crônico. Caso o paciente possua outros membros da família com esses sintomas o nevo branco esponjoso deve ser levado em consideração. Se for observado linhas e placas brancas bilaterais na língua podemos suspeitar de leucoplasia pilosa, na região de retrocomissura a candidíase hiperplásica crônica é uma possibilidade e se for na mucosa jugal o Líquen Plano deve ser considerado. Caso todas as hipóteses tenham sido descartadas o direcionamento a ser dado é para a Leucoplasia (UFRGS, 2018).

3. CONSIDERAÇÕES METODOLÓGICAS

3.1 TIPO DE PESQUISA

Este trabalho se trata de uma revisão bibliográfica de cunho exploratório e descritivo.

A pesquisa bibliográfica tenta explicar um problema, se baseando em teorias já publicadas em livros, artigos e demais obras e buscando todo o conhecimento disponível na área. O objetivo da pesquisa bibliográfica, portanto, é o de conhecer e analisar as principais contribuições teóricas existentes sobre um determinado tema ou problema (KOCHE, 2011).

As pesquisas do tipo exploratórias têm como finalidade explorar com o objetivo de familiarizar o pesquisador com o tema de interesse para depois aprofundá-la (SILVA, 2020).

A pesquisa do tipo descritiva corresponde a um estudo observacional onde se compara grupos semelhantes visando identificar, registrar e analisar as características do assunto abordado. E sua grande contribuição é proporcionar novas visões sobre uma realidade previamente conhecida (NUNES, 2016).

3.2 LOCAL DE PESQUISA

Os artigos científicos utilizados neste levantamento bibliográfico foram obtidos nas bases de dados: PubMed e Scielo. Além disso foram utilizados livros de Estomatologia. No modo “pesquisa avançada”, foram utilizadas as seguintes palavras-chave individuais e combinadas: “estomatologia”, “lesões orais”, “lesões bucais”, “diagnóstico”, e “lesões brancas” no idioma português.

3.3. POPULAÇÃO E AMOSTRA

Durante a realização do levantamento bibliográfico, foram investigados 120 artigos e livros, e destes, foram utilizados 67 para escrever esse trabalho.

3.4 ASPÉCTOS ÉTICOS

Essa pesquisa foi realizada levando em consideração os aspectos éticos preconizados pela lei nº 9.610/98 que está relacionado com a legislação dos Direitos Autorais e o código de ética dos profissionais de Odontologia, Resolução 118/2012 CFO. E as imagens das lesões não expuseram a identidade de nenhum indivíduo.

3.4.1 RISCOS E BENEFÍCIOS

O risco pode passar pelo fato do leitor que tiver acesso a este trabalho, não utilizar as informações contidas no mesmo de forma adequada e realizar diagnóstico errôneo.

E tem como benefício, propiciar informações para acadêmicos e/ou profissionais, para que tenham mais segurança na hora de dar o diagnóstico final das doenças lesões brancas.

3.5 CRITÉRIOS DE INCLUSÃO

Foram incluídos na pesquisa: monografias, dissertações, teses, e livros, de acesso livre e grátis, que digam respeito à temática, e artigos científicos publicados entre 2005 e 2020, abordando assuntos como: lesões orais e seu diagnóstico, e estomatologia.

3.6 CRITÉRIOS DE EXCLUSÃO

Foram excluídos da pesquisa todos os artigos que necessitaram de pagamento, assim como os que não tinham relação com o tema deste trabalho, e artigos e livros publicados anteriormente ao ano de 2005.

4. RESULTADOS E DISCUSSÕES

Em um estudo clínico-epidemiológico realizado em pacientes com câncer bucal onde foram analisados os prontuários de 170 pessoas diagnosticadas com câncer de boca, nos anos de 1997 a 2010, as lesões cancerígenas estão presentes em 30% de pacientes do sexo feminino e 70% nos pacientes do sexo masculino, a maioria em trabalhadores rurais (34,8%), seguido dos aposentados (14,3%) e trabalhadores domésticos (9,3%), e outros (41,6%) (CEDRAZ, 2016).

Em relação à localização anatômica mais acometida por lesões orais temos: lábio (18,8%), mucosa jugal (13,6%) e língua (12,3%) (CARVALHO, 2020).

Em outro estudo a localização mais frequente foi em língua (27,5%), depois em soalho de boca (12,8%), seguido de palato mole (7,9%) e lábio inferior com (7,3%) (CEDRAZ, 2016).

O Mordiscamento Crônico ou *Morsicatio Buccarum* como é conhecido cientificamente, consiste em lesões que se apresentam mais frequentemente na mucosa jugal bilateral ou unilateral, podendo ser combinadas com lesões nos lábios ou na língua. A prevalência é maior em pessoas estressadas ou que apresentam distúrbios psicológicos (BAZAN, 2018). Corroborando, foi encontrada maior predominância de mucosa mordiscada em pessoas estressadas ou psicologicamente debilitadas, apresentando maior prevalência na segunda e terceira década de vida e em pacientes jovens, sem, no entanto, haver predileção por gênero (SANTOS, 2020).

Já a ceratose friccional, também conhecida como queratose friccional, foi descrita como uma irritação mecânica crônica que produz uma lesão branca com superfície ceratótica e áspera, sendo reversível mediante a remoção do trauma (NEVILLE, 2016).

Em artigo publicado sobre a importância da anamnese no direcionamento do diagnóstico de lesão ulcerada em lábio, foram relatadas características semelhantes, sendo mencionado que a queratose friccional é caracterizada como uma lesão de placa branca, devido a espessamento dos tecidos, de superfície lisa ou rugosa, de tamanho variável, e que ocorre em decorrência de trauma crônico (BOTELHO, 2019).

A estomatite nicotínica é mais comumente encontrada em homens com idade superior a 45 anos. Através da exposição de longa duração ao calor, a mucosa palatina se torna difusamente cinza ou branca (NEVILLE, 2016).

Em consonância com esse achado, foi publicado um relato de caso clínico onde paciente do sexo masculino, com 48 anos de idade, dizendo ser fumante há mais de 10 anos, apresentou área do palato duro acinzentada, opaca e com diversas pápulas (LACERDA, 2019).

O nevo branco esponjoso atinge sua expressão máxima na adolescência, sendo uma doença genética e que não possui uma sintomatologia específica (KIGNEL, 2015).

O nevo branco esponjoso geralmente surge no nascimento ou no início da infância. E corroborando com Kignel (2015), os pacientes geralmente não possuem sintomatologia específica (NEVILLE, 2016).

Conforme relatos em artigo sobre as Manifestações Clínicas Oraís da Sífilis, onde foram discutidos os casos clínicos de dois pacientes, foi observado em um paciente, a presença de uma placa mucosa elevada, firme ao toque, de superfície irregular e com cobertura fibrinoide, contornos bem definidos, sem sintomatologia, na mucosa do lábio inferior. Já no outro paciente pode ser observada uma lesão ulcerada rasa, circundada por área eritematosa, na borda da língua, medindo 12 mm de diâmetro, com a presença de placa cinzenta, irregular, adjacente à região de ulceração (SOUZA, 2017).

Essa descrição das lesões corrobora os achados que apontam que a Sífilis Secundária é caracterizada principalmente pelo aparecimento de lesões em forma de placas nas mucosas, ligeiramente dolorosas, de coloração esbranquiçada, opalina, de forma circular ou oval (KIGNEL, 2015).

Já a lesão conhecida como Língua Pilosa é representada por papilas filiformes alongadas, e que por muitas vezes assumem a coloração acastanhada ou enegrecida, o que é resultado do consumo de produtos que contém corantes como: fumo, café e chás (KIGNEL, 2015).

A língua pilosa é observada em aproximadamente 0,5% dos adultos. Embora a sua causa seja incerta, muitos pacientes afetados são tabagistas crônicos (NEVILLE, 2016).

Em estudo sobre a Leucoplasia Oral foram analisados 148 pacientes entre os meses de janeiro de 2010 a novembro de 2019, e foi chegada à conclusão

que a maioria das lesões estavam presentes nos indivíduos do sexo feminino (56%), e a idade média era de 60 anos (CERQUEIRA, 2020). Esse dado entra em conflito com o que foi publicado na revisão de literatura intitulada de Leucoplasia Oral: conceitos e repercussões clínicas, que mostrou que esse tipo de lesão geralmente afeta indivíduos do sexo masculino (70%) acima dos 40 anos (RAMOS, 2017).

O Líquen Plano Oral afeta mais o sexo feminino, em uma proporção de 3:2 em relação ao sexo masculino. E as manifestações podem ocorrer de forma isolada na cavidade bucal ou com associações a lesões cutâneas, simultaneamente (NEVILLE, 2016). Por sua vez, em relato sobre um caso de Líquen Plano, uma paciente do sexo feminino, 61 anos de idade, apresentou lesões intraorais com aspecto estriado, e também lesões descamativas em alguns pontos do braço (RODRIGUES 2020).

O cirurgião-dentista deve ter maior atenção em relação a pacientes caucasianos, do sexo masculino e acima dos 40 anos, quem trabalhem expostos ao sol ou em ambientes insalubres, pois o risco nesse grupo é maior de desenvolver o carcinoma espinocelular (KIGNEL, 2015).

Corrobora com esse dado uma pesquisa que analisou publicações científicas e livros que descrevessem o aspecto clínico desse tipo de lesão, chegando a conclusão que indivíduos do sexo masculino e com idade acima de 50 anos são mais acometidos pelo carcinoma espinocelular (SILVA, 2018).

A candidíase pseudomembranosa ocorre principalmente na mucosa jugal, dorso de língua e palato, e na maioria dos casos o paciente não sente dor (ALMEIDA, 2016).

Esse resultado corrobora com o achado que afirma que caracteristicamente, as placas da candidíase pseudomembranosa são distribuídas na mucosa jugal, palato e dorso da língua (NEVILLE, 2016).

A queilite actínica é mais comum no vermelhão do lábio inferior (95% dos casos), ocorrendo geralmente em homens acima dos 45 anos (EINSFELD, 2020). Esse dado se assemelha aos encontrados em estudo de revisão de literatura sobre este tipo de lesão, que afirma que a queilite actínica (QA), é uma alteração cancerizável que possui relação direta com a exposição aos raios solares, e ocorre principalmente no lábio inferior de homens de pele clara, com mais de 40 anos (DE AZEVEDO, 2020).

A leucoplasia acomete principalmente homens acima dos 40 anos, sendo o vermelhão dos lábios o local mais acometido (70%), seguido da mucosa oral e gengiva (EINSFELD, 2020). Entretanto, há divergências quanto a faixa etária mais acometida.

Pois esse tipo de lesão ocorre em pacientes acima dos 30 anos e com pico de incidência acima dos 50 anos, mais comumente em pessoas do sexo masculino (ALMEIDA, 2016).

Para que o diagnóstico seja estabelecido de forma correta é necessário distinguir as características de cada lesão. O mordiscamento crônico, líquen plano e ceratose friccional possuem características semelhantes, mas o que vai diferenciá-los clinicamente são os detalhes fornecidos pelo paciente durante a anamnese (SANTOS JUNIOR, 2019).

O estabelecimento definitivo do diagnóstico dependerá da história da doença e das características clínicas (KIGNEL, 2015).

Em revisão de literatura sobre a biópsia na prática odontológica foi constatado que no Brasil mais de 60% dos cirurgiões-dentistas não fazem biópsias sendo que esse tipo de exame não é limitado apenas para detecção de tumores, sendo útil também para descobrir a origem de diversas lesões orais (BRAZÃO-SILVA, 2018).

A citologia esfoliativa oral é um exame complementar bastante usado devido a sua facilidade de execução, baixo custo e ausência de efeitos colaterais. Pode ser usado como exame de rotina ambulatorial para o diagnóstico de lesões suspeitas (SORTE, 2017).

Para o diagnóstico de algumas lesões é necessário realizar testes sorológicos como o VDRL que auxilia no fechamento de diagnóstico da sífilis secundária (TARCISIO, 2017).

Os exames de imagem como a ressonância magnética são bastante solicitados na odontologia seja para o diagnóstico das lesões, avaliação da extensão da doença, pesquisa de metástases e também para o monitoramento da regressão ou evolução depois do tratamento proposto (KIGNEL, 2015).

5 CONSIDERAÇÕES FINAIS

A Estomatologia é um ramo da Odontologia que estuda inúmeras lesões de diversos tipos. É interessante informar que as lesões brancas não se limitam apenas as que foram citadas existem outras que são menos comuns, mas não menos importantes.

As lesões brancas geralmente são resultantes de alterações do processo de renovação do epitélio, tendo como característica principal a cor esbranquiçada devido ao aumento da espessura da camada de queratina sobre o tecido epitelial. Sendo ocasionadas geralmente por: trauma, ação de agentes químicos e físicos, doenças autoimunes, infecção fúngica, alterações celulares, radiação solar ultravioleta, alterações no DNA.

A maioria das lesões possuem aspecto de placa branca ou cinza, circulares ou ovais, com superfície irregular, estriada, e por vezes, como no caso da sífilis, apresentam cobertura fibrinoide, além de ulceração rasa circundada por halo eritematoso. Os locais de maior ocorrência são: lábio inferior, mucosa jugal, língua, assoalho bucal, e palato mole. Adicionalmente, as lesões por trauma desaparecem após a remoção da causa.

O diagnóstico pode ser realizado através de exame clínico e quando necessário podem ser solicitados exames complementares, como: a citologia esfoliativa, biópsia, e exames sanguíneos. Lesões que têm etiologia traumática, como o mordiscamento e a ceratose friccional, tendem a ter diagnóstico confirmado quando o fator traumático é removido e as lesões desaparecem. Para o diagnóstico da candidíase é realizada uma raspagem no local com uma espátula de madeira, e o desprendimento da camada esbranquiçada é um sinal patognomônico dessa lesão.

Como a coloração esbranquiçada é uma característica comum entre as lesões, por vezes pode ser necessário realizar diagnóstico diferencial. A leucoplasia é uma das lesões brancas que possui características comum a várias outras lesões brancas, como: mordiscamento crônico, ceratose friccional, estomatite actínica, nevo branco esponjoso, candidíase, e líquen plano, por exemplo. Daí a importância da observação de todos os sinais e sintomas

possíveis, que possam auxiliar para um diagnóstico preciso, e dos exames complementares.

REFERÊNCIAS BIBLIOGRÁFICAS

ALMEIDA, A. M. R. DE. *Et al.* **Líquen plano oral: manifestações clínicas e diagnóstico.** Revista Ciências e odontologia, vol. 3, n.2, p. 9-14, 2019.

ALMEIDA, Oslei Paes de. **Patologia Oral.** São Paulo: Artes Médicas, 2016. (Série ABENO)

AMORIM, Haylla Priscila de Lima *et al.* **A importância do preenchimento adequado dos prontuários para evitar processos em Odontologia.** Arq Odontol, Belo Horizonte, v. 52, n. 1, p. 32-37, jan./mar., 2016.

AZEVEDO, M. Queilite Actínica. **Revista Cathedral**, v. 2, n. 1, p. 1, 6 fev. 2020.

BARROS, B. M. G. DE; FARIAS, M. F.; OLIVEIRA, J. J. M. DE; PINTO, L. G.; SILVA, G. DE A.; SOUZA, K. C. A. DE; PEREIRA, L. DE L.; HONORATO, M. C. T. DE M. Condição oral de dependentes químicos em um município do estado da Paraíba. **Revista Eletrônica Acervo Saúde**, n. 52, p. e3695, 16 jul. 2020.

BARROS, Maria Cecília Sinatura; CRAL, Wilson Gustavo; RUBIRA-BULLEN, Izabel Regina Fischer e CAPELOZZA, Ana Lúcia Alvares. Utilização e vantagens da Tomografia Computadorizada por Feixe Cônico em Universidade Pública. **Rev. Assoc. Paul. Cir. Dent.** [online], vol.69, n.4, p. 336-339, 2015.

BAZAN, L. G. *et al.* Hábito de mordiscar as mucosas bucais - relato de caso. **Archives of Health Investigation**, v. 7, 31 out. 2018.

BRAZÃO-SILVA, *et al.* A biópsia na Prática Odontológica: Revisão de Literatura. **RvACBO**, vol. 7, n. 3, p. 197-203, 2018.

BOTELHO, M. C. B. *et al.* A importância da anamnese no direcionamento do diagnóstico de lesão ulcerada em lábio. **Archives of Health Investigation**, v. 7, 6 fev. 2019.

CAMPELO, N. C. S. **Lesão Oral Típica de Sífilis Secundárias: Relato de caso.** 33f. Trabalho de Conclusão de Curso apresentado `Universidade Federal do Ceará, Fortaleza, 2019.

CARRANZA, F. A. *et al.* **Periodontia Clínica.** 12 ed. Rio de Janeiro: Elsevier, 2016.

CARVALHO, de M. B. *et al.* Diagnóstico histopatológico de lesões orais provenientes da mesorregião agreste do estado de Pernambuco. **Rev. CES Odont 2020**; 33(1): 4-13.

CARVALHO, G. A. O. *et al.* **Clinical, histopathological aspects and treatment of patients diagnosed with actinic cheilitis: literature review.** Research, Society and Development, [S. l.], v. 9, n. 7, p. e557974407, 2020. DOI:

10.33448/rsd-v9i7.4407. Disponível em:
<https://rsdjournal.org/index.php/rsd/article/view/4407>. Acesso em: 6 dec. 2020.

CERQUEIRA, João Mateus Mendes. **Transformação maligna da Leucoplasia Oral: Um Estudo Multicêntrico Retrospectivo na População Brasileira**. Dissertação (Mestrado). Universidade Estadual de Campinas, Faculdade de Odontologia de Piracicaba. Piracicaba-SP: 2020.

CASTELLANOS-GARCIA, M. *et al.* Características clínicas do fumante invertido: relato de 2 casos clínicos. **Archives of Helth Investigation**, v. 6, 30 dez. 2017.

CEDRAZ, Juliana da Silva Barros *et al.* Estudo clínico-epidemiológico de pacientes com câncer bucal em um período de treze anos. **Revista Cubana de Estomatol.** v. 53, n. 3, p. 86-96, 2016.

CERRI, Artur; GUARIM, Jacira dos Anjos e GENOVESE, Walter João. Planejamento e diagnóstico em Odontologia com os princípios bioéticos. **Rev. Assoc. Paul. Cir. Dent.** [online], v. 69, n.3, p. 216-225, 2015.

CONCEIÇÃO, V. B. **Lesões brancas da cavidade oral associadas ao tabagismo – Abordagem em medicina dentária**. Monografia – Faculdade de medicina dentaria da Universidade do Porto. Porto, p. 25, 2013.

DE AZEVEDO, M. Queilite Actínica. **Revista Cathedral**, v. 2, n. 1, p. 1, 6 fev. 2020.

DISTRITO FEDERAL. Secretaria do Estado de Saúde. Subsecretaria de Atenção Integral à Saúde. Comissão Permanente de Protocolos de Atenção à Saúde. Portaria SES-DF Nº 342 de 28/06/2017. **Dispõe sobre Protocolo de Atenção à Saúde**. Diário Oficial do Distrito Federal, DF, 30 de jun. 2017, nº 124.

EINSFELD, V.; RAMOS, A. C.; BARBOSA, B.; ZEN, A.; RAMOS, G. DE O.; DIRSCHNABEL, A. J. A importância do acompanhamento clínico de lesões brancas potencialmente malignas em mucosa labial: relato de caso. **Archives of Health Investigation**, v. 8, n. 12, 29 jun. 2020.

FARIA, G.; AVELAR, I.; SILVA, M.; FRANÇA, M. Candidíase pseudomembranosa e suas características: uma revisão de literatura. **Revista de Odontologia Contemporânea**, v. 3, n. 1 Supl 1, p. 25, 21 jul. 2019.

GAMA, M. R. D. *et al.* Candidíase Pseudomembranosa Oral em Neonato: Relato de caso. **Revista ACBO**, vol.27, n.2, p. 116-120, 2018.

GONÇALVES, Letícia Machado *et al.* **Avaliação clínica das lesões orais associadas a doenças dermatológicas**. Anais Brasileiro de Dermatologia. v. 85, n. 2, p. 150 – 156, 2010.

KALININ, Y.; PASSARELLI NETO, A.; PASSARELLI, D. H. C. Sífilis: aspectos clínicos, transmissão, manifestações orais, diagnóstico e tratamento. **Revista do**

Curso de Odontologia da Faculdade de Saúde da Universidade Metodista de São Paulo, v.23, n.45, p.45-46, 2015.

KIGNEL, Sergio. **Estomatologia: bases do diagnóstico para o clínico geral**. 2 ed. São Paulo: Santos, 2015.

KOCHE, J. C. **Fundamentos de metodologia Científica**. Petrópolis, RJ: Vozes, 2011.

LACERDA, L. J. R.; MOURA, M. D. G. Estomatite nicotínica – Relato de caso e revisão da literatura. **Revista da Universidade Vale do Rio Verde**, vol. 17, n. 2. 2019.

LOMBARDO, E. M. *et al.* Leucoplasia bucal: Considerações a Respeito do Tratamento e do Prognóstico. **Revista da Faculdade de Odontologia**. Porto Alegre, v.59, n.1, p. 34-41, jan./jun, 2018.

LOPES, P. A. *et al.* Prevalência de patologias ósseas orais diagnosticadas em uma população do Rio de Janeiro por meio de exames de imagem radiográfica. **Revista Naval de Odontologia**. Vol. 45, n. 1, 2018.

LUZ, A.A. *et al.* A importância do exame clínico criterioso no diagnóstico de lesões bucais. **Rev. odontol. UNESP**, v.43, n. especial, p.116, 2014.

MARCUCCI, Gilberto. **Fundamentos da Odontologia: Estomatologia**. Rio de Janeiro: Guanabara Koogan, 2005.

MARTINS FILHO, P. R. S. *et al.* Caso familiar de nevo branco esponjoso oral - uma rara condição hereditária. **Revista Saúde & Ciência**, v. 5, n.2, 2016.

MOGEDAS-VEGARA, A. *et al.* **Leucoplasia oral: qual a melhor conduta?** Faculdade de Odontologia de Lins/Unimep, vol.25, n.1, p. 86-86, jan./jun. 2015.

MOREIRA, B. A. S DA S. *et al.* A importância da anamnese no direcionamento do diagnóstico de lesão ulcerada em lábio. **Archives of helth Investigation**. v. 7, 6 fev. 2019.

MOURA, A. B. R. *et al.* **Candidíase pseudomembranosa em crianças com idade pré-escolar: Uma breve revisão de literatura**. Brazilian Journal of Surgery and Clinical Research. Vol. 26, n.2, p. 80-84, Mar-Mai 2019.

NEVILLE, Brad W. **Patologia oral e maxilofacial**. Rio de Janeiro: Gen Guanabara Koogan, 2016.

NOBRE, I. B. B.; ATHIAS, R. B. **Lesões bucais causadas pelo uso de próteses dentárias removíveis**. Trabalho de Conclusão de Curso apresentado a Centro Universitário São Lucas. Porto Velho-RO, 19p, 2017.

Normas CFO-CROs. Disponível em: <https://website.cfo.org.br/normas-cfo-cros/>. Acesso em 13/10/2020.

NUNES, G. C. *et al.* Pesquisa científica: conceitos básicos. **Revista Multidisciplinar e de Psicologia**, vol. 10, n. 29, fevereiro/2016.

PLAS, ROSANA VAN DER. **Candidíase oral: manifestações clínicas e tratamento.** Dissertação, Mestrado em medicina dentária, Universidade Fernando Pessoa, Porto, 50p, 2016.

PEIXOTO, F. B.; FEITOZA, R. R.; MACHADO, C. T. DE A.; NASCIMENTO, J. D. R. Responsabilidade do Cirurgião-dentista com o prontuário clínico. **Revista Eletrônica Acervo Saúde**, n. 21, p. e575, 12 mar. 2019.

PEREIRA, L. DE C. **Candidíase Oral: Apresentações Clínicas e Casos Clínicos.** Trabalho de Conclusão de Curso apresentado à Universidade Federal de Uberlândia. Uberlândia-MG, 34p. 2017.

PINTO, A.S.B. *et al.* **Value of magnetic resonance imaging for diagnosis of dentigerous cyst.** Case Reports in Dentistry, p. 1-6, set. 2016.

RAMOS, R. T. *et al.* Leucoplasia Oral: conceitos e repercussões clínicas. **Rev. Bras. Odontol.**, Rio de Janeiro, v. 74, n. 1, p. 51-55, jan./mar. 2017.

REZENDE KMPC, Corrêa FNP, Corrêa JPNP, Bönecker M, Corrêa MSNP. Hemangioma: descrição de um caso clínico e sua importância no diagnóstico diferencial. **Rev Assoc Paul Cir Dent.** Vol. 70, n. 1, p. 20-23. 2016.

RIBEIRO, B. B., *et al.* **Importância do reconhecimento das manifestações bucais de doenças e de condições sistêmicas pelos profissionais de saúde com atribuição de diagnóstico.** Odonto. Vol. 20, p.61-70, 2012.

ROCHA, JULIA DE ANDRADE DA, *et al.* Morsicatio buccarum: relato de caso com regressão por interrupção de hábitos. **Revista Brasileira de Odontologia.** Vol. 75, n. 2, p. 79, 2018.

RODRIGUES, R. R. *et al.* **Líquen plano oral com manifestações cutâneas: relato de caso com ênfase nos critérios de diagnóstico odontológico.** Jornal Brasileiro de Patologia e Medicina Laboratorial. Rio de Janeiro, Vol. 56. e2072020, Maio 2020.

RUIZ, F. V. R.; NAI, G. A. **Leucoplasia Bucal – Que Lesão é Esta?** Colloquium Vitae, v. 8, n. 2, p. 37-45, 13 jan. 2017.

SANTOS JUNIOR, J. C. C. *et al.* Os Desafios do Diagnóstico e Manejo Clínico da Leucoplasia Oral: Um Estudo Bibliométrico. **Revista Saúde em foco,** Teresina, v.6, n.1, art. 5, p. 68-84, jan/jun.2019.

SANTOS, R. DE S. **Aspectos Clínicos e Histopatológicos de Carcinomas Espinocelulares Orais: Série de Casos**. 27f. Trabalho de Conclusão de Curso apresentado à Universidade Federal de Juiz de Fora, 2018.

SANTOS, W. B. *et al.* Mucosa mordiscada: relato de caso. **Revista Eletrônica Acervo Saúde**. Vol. Sup. N.41, fevereiro 2020.

SILVA, A. C. **Strategic business units: an exploratory research**. **Research, Society and Development**, [S. l.], v. 9, n. 2, p. e158922226, 2020. DOI: 10.33448/rsd-v9i2.2226. Disponível em: <https://www.rsdjournal.org/index.php/rsd/article/view/2226>. Acesso em: 6 dec. 2020.

SILVA, B. B.; COSTA, L. M. R. E. **Manifestações Orais em Pacientes HIV Positivos**. 20f. Trabalho de Conclusão de Curso apresentado ao Centro Universitário São Lucas, 2019.

SILVA, L.V.R.*et al.* Tratamento das manifestações bucais de pacientes HIV-Positivos: Revisão de Literatura. **RSC online**, vol.6, n.3, p. 133-147, 2017.

SILVA, F. B. O. *et al.* Leucoplasia pilosa x Manifestação em paciente soropositivo: uma revisão de literatura. **Revista de Odontologia Contemporânea**, v.2 n.2, suplemento 2, 2019.

SILVA, M. T. B.; ALMEIDA, J.F.; SANTOS, R. Y. R.; LOPES, W. B. F. A citologia esfoliativa para a prática odontológica – revisão de literatura. **Revista Intercâmbio**, v. XI, p. 142 – 160, 2018.

SILVA, M. T. B.; CARVALHO, B de O.; PINTO, R. A. A biópsia na prática odontológica: Revisão de Literatura. **Revista da Academia Brasileira de Odontologia**, vol. 7, Nº.3, p. 197 – 203, set./2018.

SILVA, P. C. DA. *Et al.* Principais Características clínicas do Carcinoma Espinocelular da Cavidade Oral. **Revista Saúde**, vol. 12, n.1, 2018.

SILVA, T. C. G. *et al.* Estudo Epidemiológico de Biópsias realizadas em uma clínica odontológica universitária no período entre 2011 e 2018. **Revista Odontológica de Araçatuba**, vol. 40, n. 1, p. 52-55, jan./abr., 2019.

SORTE, A. J. B. *et al.* Avaliação da Citologia Esfoliativa com KOH no Diagnóstico de lesões Orais de Paracoccidiodomicose. **Revista Eletrônica FACIMEDIT**, v6, n2, Dez/Jan 2017.

SOUZA, B. C. Manifestações clínicas orais da sífilis. **Revista da Faculdade de Odontologia**, Passo Fundo. Vol. 22, n. 1, p. 82-85, jan./abr., 2017.

TARCÍSIO, A. L., VIEIRA, G. S. **Manifestações bucais da Sífilis Secundária: Relato de caso**. Trabalho de Conclusão de Curso (Graduação em Odontologia), Curso de Odontologia, Universidade de Uberaba. Uberaba-MG, p. 25, 2017.

TENORIO, E. P. *et al.* Queilite Actínica: Relato de Caso. **Revista Médica de Minas Gerais**, vol. 8, e-1970, 2018.

VALLE, C. N. *et al.* Carcinoma Espinocelular Oral: Um panorama atual. **Rev Pat Tocantins**. Vol. 3, n. 4, 2016.

VARRONE, Luiz Fernando. **O Futuro da Odontologia já começou**. Jornal da ABO, [S. l.], n. 158, p. 3, ago./out. 2016.

WERNECK, J. T. *et al.* Desafios na distinção de lesões de Líquen Plano oral e Reação Liquenóide. **Revista Brasileira de Odontologia**, Rio de Janeiro, v.73, n.3, p. 247-252, jul./set. 2016.