

**FACULDADE DE ENFERMAGEM NOVA ESPERANÇA DE MOSSORÓ
CURSO DE BACHAREL EM ODONTOLOGIA**

**KETHLEN DA SILVA MEDEIROS
TALITA GABRIELA FARIAS DE OLIVEIRA**

**MATERIAIS CERÂMICOS DE SUBSTITUIÇÃO ÓSSEA PARA RECONSTRUÇÃO
ALVEOLAR NA IMPLANTODONTIA: REVISÃO INTEGRATIVA**

**MOSSORÓ
2022**

**KETHLEN DA SILVA MEDEIROS
TALITA GABRIELA FARIAS DE OLIVEIRA**

**MATERIAIS CERÂMICOS DE SUBSTITUIÇÃO ÓSSEA PARA RECONSTRUÇÃO
ALVEOLAR NA IMPLANTODONTIA: REVISÃO INTEGRATIVA**

Trabalho de conclusão de curso apresentado à Faculdade de Enfermagem Nova Esperança de Mossoró (FACENE/RN), como requisito obrigatório, para obtenção do título de Bacharel em Odontologia.

Orientador(a): Profa. Dra. Mariana Linhares Almeida

MOSSORÓ
2022

Faculdade Nova Esperança de Mossoró/RN – FACENE/RN.
Catalogação da Publicação na Fonte. FACENE/RN – Biblioteca Sant'Ana.

M488m Medeiros, Kethlen da Silva.

Materiais cerâmicos de substituição óssea para reconstrução alveolar na implantodontia: revisão integrativa / Kethlen da Silva Medeiros; Talita Gabriela Farias de Oliveira – Mossoró, 2022.
24 f. : il.

Orientadora: Profa. Dra. Mariana Linhares Almeida.
Monografia (Graduação em Odontologia) – Faculdade Nova Esperança de Mossoró.

1. Implantodontia. 2. Reconstrução alveolar. 3. Materiais cerâmicos. I. Oliveira, Talita Gabriela Farias de. II. Almeida, Mariana Linhares. III. Título.

CDU 616.314-089.843

**KETHLEN DA SILVA MEDEIROS
TALITA GABRIELA FARIAS DE OLIVEIRA**

**MATERIAIS CERÂMICOS DE SUBSTITUIÇÃO ÓSSEA PARA RECONSTRUÇÃO
ALVEOLAR NA IMPLANTODONTIA: REVISÃO INTEGRATIVA**

Trabalho de conclusão de curso apresentado à Faculdade de Enfermagem Nova Esperança de Mossoró (FACENE/RN), como requisito obrigatório, para obtenção do título de Bacharel em Odontologia.

Aprovada em ___/___/___.

BANCA EXAMINADORA

Prof. Dra. Mariana Linhares de Almeida
Faculdade de Enfermagem Nova Esperança de Mossoró

Prof. Dra. Emanuelle Louyde Ferreira de Lima
Faculdade de Enfermagem Nova Esperança de Mossoró

Prof. Me. Romerito Lins da Silva
Faculdade de Enfermagem Nova Esperança de Mossoró

MATERIAIS CERÂMICOS DE SUBSTITUIÇÃO ÓSSEA PARA RECONSTRUÇÃO ALVEOLAR NA IMPLANTODONTIA: REVISÃO INTEGRATIVA

CERAMIC MATERIALS FOR BONE REPLACEMENT FOR ALVEOLAR RECONSTRUCTION IN IMPLANT DENTISTRY: INTEGRATIVE REVIEW

KETHLEN DA SILVA MEDEIROS
TALITA GABRIELA FARIAS DE OLIVEIRA

RESUMO

Essa pesquisa teve como objetivo destacar por meio de uma revisão integrativa da literatura a efetividade e bioatividade dos materiais cerâmicos de substituição óssea para reconstrução alveolar na Implantodontia. Foi realizado a busca de dados em meio digital, os artigos foram selecionados a partir das seguintes bases de dados eletrônicas: PubMed, Biblioteca Virtual Scientific Eletronic Libray Online (SCIELO), Medical Literatura Analysis and Retrieval System Online (MEDLINE) e literatura latino-americana e do Caribe em Ciências da Saúde (LILACS). Como critérios de inclusão foram adotados a utilização de artigos científicos publicados entre os anos de 2012 e 2022, selecionados textos completos em bases de dados eletrônicas e redigidos em língua portuguesa ou inglesa. A busca se deu por meio dos Descritores em Ciências da Saúde (DECS): *biomaterials*, *hydroxyapatite*, *bcp*, *bone regeneration*, *bone augmentation*, *ceramics* e *dentistry* nas plataformas PUBMED e MEDLINE. E através dos Descritores em Ciências da Saúde (DECS): *biomaterials*, *bone regeneration* e *ceramic* nas bases de dado SCIELO e LILACS. Foram selecionados 10 artigos completos no PUBMED, 03 no MEDLINE, 02 no SCIELO e 06 no LILACS. Após a leitura, 12 artigos foram excluídos por não responderem diretamente os objetivos da pesquisa, incluídos 09 artigos na amostra final, sendo 7 estudos em animais e 2 ensaios clínicos. Com base nos achados da literatura, foi visto que os materiais cerâmicos são opções viáveis para reconstrução óssea alveolar na implantodontia, sendo biocompatíveis e com boa bioatividade.

PALAVRAS-CHAVE: Implantodontia; Reconstrução alveolar; Materiais cerâmicos.

ABSTRACT

The aim of this integrative literature review was to investigate the effectiveness and bioactivity of ceramic materials as bone substitutes for alveolar in implantology. The search was carried out in the following electronic databases: PubMed, Virtual Library Scientific Electronic Library Online (SCIELO), Medical Literature Analysis and Retrieval System Online (MEDLINE) and Latin American and Caribbean Health Sciences Literature (LILACS). The inclusion criteria were scientific articles published between the 2012 and 2022, with full texts in databases, and written in Portuguese or English. The search was carried out using the following Health Sciences Descriptors (DECS): *biomaterials*, *hydroxyapatite*, *bcp*, *bone regeneration*, *bone augmentation*, *ceramics* and *dentistry* on PUBMED and MEDLINE. For SCIELO and LILACS databases, the following were adopted: *biomaterials*, *bone regeneration* and *ceramic*. Ten full text were selected from PUBMED, 03

from MEDLINE, 02 from SCILEO, and 06 from LILACS. Twelve articles were excluded because they did not directly address the purpose of the research, resulting on 09 articles in the final sample (7 animal studies and 2 clinical trials). Based on the findings, ceramic materials are viable options as bone substitutes for alveolar bone reconstruction in implant dentistry, being biocompatible and with good bioactivity.

KEYWORDS: Implantology; Alveolar reconstruction; Ceramic materials.

1 INTRODUÇÃO

As destruições causadas pela cárie, a doença periodontal, exodontias, resultam em perda óssea e formação de defeitos críticos na região de maxila e mandíbula.² Quando esses defeitos são associados a perdas de elementos dentários, é necessário a reposição desses elementos para não haver comprometimento mastigatório, fonético e estético.³ Dessa forma, uma das estratégias para esse tipo de reabilitação é o uso de implantes. Entretanto, quando não há osso suficiente, se faz necessário a reconstrução desse processo alveolar para sucesso da reabilitação.⁴

Deste modo, a reconstrução do processo alveolar, para a reabilitação funcional e estética de pacientes edêntulos parciais ou totais, com enxerto, para instalação de implantes, vem se tornando uma realidade cada vez mais segura e previsível, existindo uma variedade de biomateriais no mercado, para tal finalidade.⁵ Neste sentido, os enxertos ósseos consistem em materiais de origem natural ou sintética, implantados no local do defeito, que possuem propriedades de reparo ósseo.⁶ Atualmente, existe uma variedade de alternativas para enxertos ósseos com diferentes características, classificados em várias categorias de acordo com a arquitetura histológica, origem embriológica, forma e suprimento sanguíneo. Quanto à sua origem, os enxertos ósseos são divididos nos seguintes grupos: Autoenxertos, Isoenxertos, Aloenxertos, Xenoenxertos e Substitutos de enxerto ósseo sintético desenvolvidos para mimetizar o tecido ósseo natural.⁵

Dessa forma, materiais de diversas origens e composições apresentam diferentes potenciais de regeneração óssea. Dentre estes, a Osteogênese envolve osteoblastos vivos derivados do enxerto, que contribuem para a produção de novo osso. A osteoindução envolve a estimulação de células osteoprogenitoras que se diferenciam em osteoblastos, geralmente influenciadas por uma proteína morfogenética óssea (BMP) liberada do enxerto; enquanto na Osteocondução, os enxertos fornecem um "esqueleto" que ajuda os capilares e as células ósseas precursoras a se desenvolverem, criando assim um arcabouço no qual o osso pode ser criado dentro e ao redor do enxerto.⁷

Neste sentido, o material ideal para reabilitação óssea deve possuir as seguintes características: propriedades osteogênicas, osteoindutoras e osteocondutoras; estimulação da neo-angiogênese; ausência de reações antigênicas, teratogênicas ou carcinogênicas; suporte e estabilidade satisfatórios; morbidade mínima; natureza hidrofílica; fácil manuseio e baixo custo.⁸

Embora os enxertos autógenos sejam os que apresentam melhor resposta tecidual e probabilidade de sucesso por ser do próprio paciente, estes causam maior morbidade, em virtude das duas lojas cirúrgicas, e complexidade de tratamento.⁹ Para contornar isso, os biomateriais para enxertos tem ganhado maior destaque nos últimos anos. Contudo, em virtude do constante avanço e inovação nos materiais e técnicas, não há consenso sobre os materiais mais eficazes para reconstrução desses defeitos para reabilitação por meio de implantes.¹⁰ Vale salientar, que o material perfeito não existe, uma vez que todos apresentam vantagens e desvantagens.

Portanto, este trabalho fornece uma visão contemporânea e abrangente dos materiais cerâmicos de substituição óssea que podem ser aplicados à reconstrução óssea alveolar, discutindo suas propriedades, vantagens e desvantagens, além de tentar elucidar questionamentos a respeito do material e maneiras de utilizá-lo.

2 REFERENCIAL TEÓRICO

2.1 RECONSTRUÇÃO ÓSSEA

A preservação do rebordo alveolar tem se mostrado um procedimento eficiente em relação à perda óssea horizontal e vertical pós-extração.¹¹ A reconstrução do processo alveolar com o objetivo da reabilitação de pacientes edêntulos com implantes osseointegrados, pode ser obtida por meio da realização de um procedimento cirúrgico de enxerto ou implantação de biomateriais nos espaços de defeitos ósseos.¹² Deste modo, várias técnicas podem ser utilizadas para reconstrução alveolar, como o uso de enxertos autógenos, xenógenos e alógenos na preservação ou remodelação do alvéolo e regeneração óssea guiada com utilização de membrana.¹³ As características ideais de um material para preencher esses defeitos incluem a forma anatômica desejada pré-especificada, suporte ao periósteo, aceleração da remodelação óssea, osteocondução, função carreadora para antibióticos, para fatores de crescimento, ou ainda, para terapia genética com engenharia de tecidos.¹²

Contudo, não é incomum encontrar níveis de reabsorção em áreas enxertadas similares às encontradas em alvéolos sem nenhum tratamento.¹⁰ Tais insucessos provavelmente estão relacionados ao fato de a regeneração de um novo tecido formado a partir de um pré-existente é uma conduta que exige conhecimentos e atitudes multidisciplinares. As taxas de insucesso e os motivos que levam a isso ainda não foram elucidados e orientar o paciente em relação a possibilidade de insucesso deve ser parte da conduta do profissional.¹⁰

Embora os enxertos ósseos sejam utilizados para a reconstrução dos rebordos atróficos, um de seus pontos críticos é a seleção dos biomateriais a serem utilizados nesse tipo de procedimento.¹⁴ Dessa forma, em virtude das taxas de insucesso e das dificuldades no processo de seleção dos biomateriais, ainda há questionamentos sobre como proceder na reconstrução do processo alveolar, sendo discutido aqui neste trabalho as características, vantagens e desvantagens dos principais tipos de materiais e técnicas para preservação e reconstrução alveolar.

2.2 BIOMATERIAIS DE SUBSTITUIÇÃO ÓSSEA

Biomaterial é qualquer substância ou combinação de substâncias, naturais ou não, que não sejam drogas ou fármacos, que interagem com sistemas biológicos, para tratar, aumentar ou substituir quaisquer tecidos, órgãos ou funções do corpo.¹⁵ Os biomateriais no campo da Odontologia podem ser utilizados, como enxertos ósseos em cirurgias regenerativas ou corretivas, restaurando o tecido ósseo perdido devido à doença endodôntica ou periodontal, atuando também no enxerto alveolar de dentes extraídos, evitando a redução do volume alveolar ou no levantamento do assoalho do seio maxilar, entre outros usos.¹⁶

No que concerne aos compostos para reparo e/ou substituição óssea, estes devem possuir compatibilidade biológica, evitar colonização por patógenos locais ou infecção cruzada, e ser osteogênico, ou seja, facilitar o crescimento de células ósseas, possuir composição física e química semelhantes às do osso natural, fornecer um arcabouço para neoformação óssea. Além disso, deve ser reabsorvível e osteotrópico (favorecer a formação óssea pelas suas características químicas ou estruturais).¹⁷

Neste sentido, um biomaterial deve ser escolhido a partir da análise de uma série de requisitos, onde a biocompatibilidade (efeito do ambiente orgânico no material e efeito do material no organismo), a biodegradabilidade, fenômeno em que o material é degradado ou solubilizado em fluidos tissulares, e a velocidade de degradação do material são características essenciais para a escolha do biomaterial.¹⁸

A utilização de materiais de enxerto é a forma mais comum de terapia reconstrutiva. O material pode ser retirado do próprio paciente (enxerto autógeno intra ou extrabucal); obtido em bancos de ossos (material alógeno); derivar de material não-ósseo (materiais aloplásticos) ou ainda ter origem bovina (material xenógeno).⁵ A prevenção de respostas biológicas negativas como falta de instabilidade durante a cicatrização e o desestímulo da osseointegração estão relacionadas com características mecânicas. Os aspectos mecânicos como geometria, integridade e rugosidade das superfícies usinadas são pontos chave para o sucesso da neoformação óssea.¹¹

Sabe-se que a lesão induzida pelo próprio procedimento cirúrgico de implante sempre inicia uma cascata de respostas do hospedeiro, começando pelo contato do biomaterial, adsorção de proteínas na superfície, seguida de coagulação sanguínea e ativação do sistema complemento. Durante a resposta inflamatória aguda inicial, os neutrófilos e monócitos são recrutados para o local da inflamação. A inflamação aguda pode levar, na melhor das hipóteses, à restauração da integridade do tecido ou pode evoluir para inflamação crônica e encapsulação fibrótica. A extensão e a duração dessas respostas dependem de vários aspectos, como o tipo de lesão e a cirurgia realizada, o tipo de tecido ou órgão implantado com o biomaterial e as propriedades de tamanho e superfície do biomaterial implantado, por exemplo.⁵

2.2.1 Materiais Cerâmicos

As biocerâmicas são os biomateriais com maior biocompatibilidade devido à sua composição química, apresentando-se como monolitos de alta resistência à degradação em condições adversas (como a alumina e a zircônia), ou como grânulos não-absorvíveis ou absorvíveis, como a hidroxiapatita e o fosfato tricálcico, atuando como suporte para o crescimento ósseo ou sendo solubilizados e substituídos por tecido ósseo neoformado.¹⁹ A cerâmica vítrea bioativa (BGC) recentemente adquiriu grande atenção como os biomateriais mais promissores, por isso, tem sido amplamente aplicado como material de preenchimento para a regeneração do tecido ósseo. Esse material apresenta respostas biológicas específicas após o implante, além disso, mais potencial na formação de forte interface com ambos os tecidos duros e moles por dissolução de íons de cálcio e fosfato.²⁰

As cerâmicas podem ser tanto sintéticas quanto naturais e possuem diversas vantagens como biomateriais, para utilização em substituição ao tecido ósseo. Entre essas características destacam-se a sua semelhança estrutural ao componente inorgânico do osso; serem

biocompatíveis, osteocondutivas e por não apresentarem proteínas em sua composição, o que proporciona ausência de resposta imunológica¹¹, além de possuírem um alto tempo de degradação *in vivo*¹³, permitindo a remodelação óssea no sítio do implante.

Suas limitações estão relacionadas à sua baixa rigidez estrutural, de forma que não podem ser utilizadas em regiões de grande esforço mecânico, e à sua natureza porosa, o que aumenta o risco de fraturas.² Estão amplamente indicadas na ortopedia e odontologia no reparo de defeitos ósseos, manutenção do rebordo alveolar e como implantes ortopédicos e dentários.¹⁸

As principais cerâmicas disponíveis comercialmente e utilizadas para reparação e substituição do tecido ósseo são a Hidroxiapatita ($\text{Ca}_{10}(\text{PO}_4)_6(\text{OH})_2$) e o β -tricálcio fosfato ($\text{Ca}_3(\text{PO}_4)_2$).¹⁵ A utilização do fosfato de cálcio se deve em grande parte a sua biocompatibilidade. Uma vez que, são livres de proteínas, apresentam mínima reação imunológica e de corpo estranho e pouca toxicidade sistêmica. Embora as cerâmicas inorgânicas não demonstrem uma capacidade osteoindutora, elas certamente possuem habilidades osteocondutoras e uma notável capacidade de se ligar diretamente ao osso.²⁰

Outro material frequentemente utilizado com grande sucesso na reconstrução óssea é um derivado poroso da hidroxiapatita que apresenta estrutura trabecular, com tamanhos médios dos poros de 200 μm . A hidroxiapatita é um material que é lentamente degradado, podendo ser manufaturado em diferentes formas.⁸ Nas áreas médica e odontológica, o termo “hidroxiapatita” é utilizado para descrever os materiais constituídos de fosfato de cálcio, sendo que, de uma maneira geral, estas biocerâmicas são aceitas como osteocondutoras e não osteoindutoras. A hidroxiapatita possui em sua composição química a fase mineral do osso e pode ser ancorada ao osso nativo, funcionando como arcabouço para neoformação óssea. Ela é encontrada em forma de blocos ou grânulos, sendo frágeis e suscetíveis à fratura e de difícil acomodação no defeito ósseo.¹⁰

Assim, ela pode ser usada na forma associada com outros substitutos ou implantes de metais. Suas principais características consistem na biocompatibilidade, osteocondução e bioatividade.⁴ Esta última ocorre devido às similaridades químicas da hidroxiapatita em relação à parte mineral óssea, permitindo diversas ligações químicas.⁴ A osteocondutividade, por sua vez, representa a capacidade do enxerto de direcionar a neoformação óssea, por ser um leito favorável para esse processo. Por causa dessas características, a hidroxiapatita é cotada como um possível substituto do enxerto. Além disso, ela é um produto de menor custo em relação à proteína morfogênica óssea (BMP) e outros aloenxertos, além da sua maior disponibilidade.⁵

Beta-tricálcio-fosfato (β -TCP): β -TCP ($\text{Ca}_3(\text{PO}_4)_2$) é um típico substituto ósseo sintético utilizado na Odontologia em uma série de casos para tratamento de lesões ósseas periodontais, bem como na cirurgia bucomaxilofacial.⁶ Caracterizado por sua excelente osteocondução e biocompatibilidade devido a semelhança química e cristalográfica a apatita humana, o β -TCP não tem mostrado efeito adverso sobre a contagem celular, viabilidade e morfologia e pode fornecer uma matriz que privilegia a proliferação celular limitada *in vitro*.⁷ Comercialmente o β -TCP disponível em blocos tem sido utilizado na prática clínica devido a sua facilidade de manipulação e capacidade de regenerar quantidade adequada de osso.¹²

3 MATERIAL E MÉTODOS

Este trabalho trata-se de uma revisão integrativa de literatura, que possui caráter amplo e descreve os materiais cerâmicos para enxertos e reconstrução alveolar em implantodontia, sob o ponto de vista teórico ou contextual, mediante análise e interpretação da produção científica existente. A busca de dados foi realizada em meio digital, portanto, todos os artigos foram selecionados a partir das seguintes bases de dados eletrônicas: PubMed, Biblioteca Virtual Scientific Eletronic Libray Online (SCIELO), Medical Literatura Analysis and Retrieval System Online (MEDLINE) e Literatura Latino-Americana e do Caribe em Ciências da Saúde (LILACS).

A amostra desse trabalho foi coletada com base na seleção de artigos científicos voltados para a temática proposta. A partir das bases de dados, foi feita a pesquisa e mediante os critérios de inclusão e exclusão foram selecionados todos os trabalhos acadêmicos que se encaixaram nesses critérios. Como critérios de inclusão foram adotados a utilização de artigos científicos publicados entre os anos de 2012 e 2022, selecionados textos completos em bases de dados eletrônicas e redigidos em Língua Portuguesa ou Inglesa.

Este trabalho foi realizado através de uma metodologia de pesquisa com embasamento teórico por intermédio bibliográfico de artigos científicos, onde a busca se deu através dos Descritores em Ciências da Saúde (DECS): *biomaterials*, *hydroxyapatite*, *bcp*, *bone regeneration*, *bone augmentation*, *ceramics* e *dentistry* nas plataformas PUBMED e MEDLINE. E através dos Descritores em Ciências da Saúde (DECS): *biomaterials*, *bone regeneration* e *ceramic* nas bases de dado SCIELO e LILACS.

Alguns critérios de exclusão foram considerados, artigos com informações incompletas e que tinham vieses inconsistentes que interferiram nos resultados para a

conclusão da pesquisa. Além disso, os artigos de revisão de literatura e que apresentaram apenas modelos *in vitro* não foram considerados para a elaboração da revisão.

Em geral, os artigos selecionados, que preencheram os critérios de inclusão estabelecidos, foram filtrados pelos pesquisadores durante o procedimento de coleta. Os dados coletados foram: Título, ano, objetivo e principais resultados. Os descritores previamente selecionados foram inseridos nas bases de dados selecionadas e cruzados entre eles utilizando os operadores booleanos AND e OR em coleta dados relevantes para a pesquisa como descrito na tabela 01. É importante ressaltar que os artigos foram selecionados primeiro com base nos títulos, resumos e em seguida pelos textos completos dentro da temática e os descritores foram verificados tanto em português quanto em inglês.

QUADRO 01: ESTRATÉGIAS DE BUSCA UTILIZADAS DE ACORDO COM AS BASES DE DADOS CIENTÍFICAS ELENCADAS NO ESTUDO.

BASES DE DADOS	ESTRATÉGIA
PUBMED	((biomaterials OR hydroxyapatite OR bcp) AND (bone regeneration OR bone augmentation)) AND (ceramics) AND dentistry
MEDLINE	((biomaterials OR hydroxyapatite OR bcp) AND (bone regeneration OR bone augmentation)) AND (ceramics) AND dentistry
SCIELO	biomaterials AND bone regeneration AND ceramic
LILACS	biomaterials AND bone regeneration AND ceramic

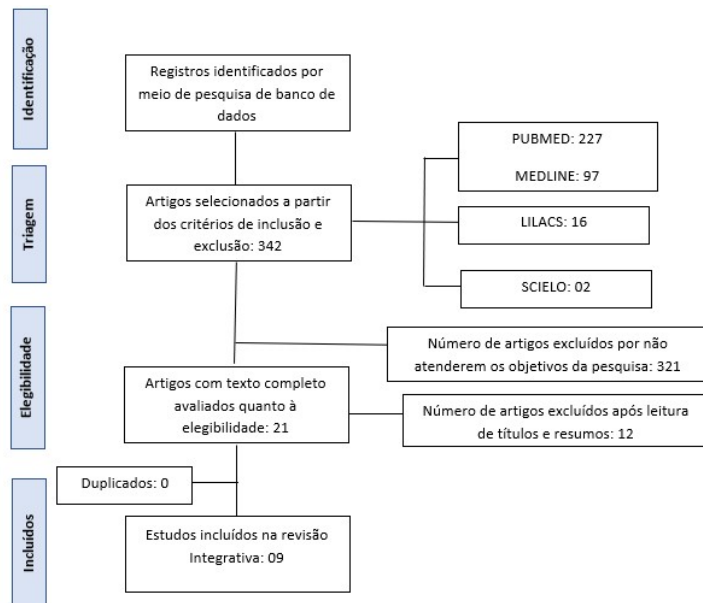
Fonte: Elaboração própria (2022)

4 RESULTADOS E DISCUSSÃO

A busca por estudos para compor os resultados foi realizada por meio de 04 bases de dados, sendo elas: PUBMED, MEDLINE, SCIELO e LILACS, de acordo com a estratégia de busca e foram selecionados 10 artigos completos no PUBMED, 03 no MEDLINE, 02 no

SCIELO e 06 no LILACS. Após a leitura, 12 artigos foram excluídos por não responderem diretamente os objetivos da pesquisa, sendo incluídos 09 artigos na amostra final. Destes, 07 foram estudos com modelos em animais e 02 foram estudos clínicos.

FIGURA 1 – FLUXOGRAMA DE PESQUISA



Fonte: Elaboração própria (2022)

QUADRO 2 - CARACTERÍSTICAS DOS ARTIGOS INCLUÍDOS NA REVISÃO INTEGRATIVA (AUTORES DOS ARTIGOS, ANO DE PUBLICAÇÃO, TIPO DO ESTUDO, OBJETIVO, MATERIAL TESTADO, RESULTADO E CONCLUSÃO).

AUTOR/ANO	OBJETIVOS	ESTUDO / MATERIAL TESTADO	ACHADOS / CONCLUSÕES
Brito MA. et al. (2021)	Avaliar o reparo ósseo com dois substitutos ósseos: osso bovino desproteínizado (DBB) e cerâmica fosfática de cálcio bifásica (BCP) em defeitos ósseos.	Defeitos críticos de 8 mm foram feitos nos ossos parietais de coelhos (n=12). Os animais foram divididos em três grupos experimentais: sham (defeito preenchido com coágulo sanguíneo), DBB (defeito preenchido com DBB) e BCP (defeito preenchido com BCP). Após os períodos experimentais de 15 e 45 dias, os animais foram sacrificados e submetidos à análise histomorfométrica. Foram avaliadas a área total de defeitos, área de tecidos mineralizados, área de biomateriais e área de tecidos moles.	Maior quantidade de tecido ósseo imaturo e de partículas de biomaterial foram observados no grupo BCP em comparação aos grupos DBB e sham aos 45 dias (p<0,05). Não houve diferença no padrão qualitativo de deposição óssea entre DBB e BCP. Ainda, o grupo sham não apresentou ilhas osteóides ao longo do defeito, apresentando maior quantidade de fibras colágenas em relação aos grupos DBB e BCP. Houve maior quantidade de células inflamatórias no DBB aos 45 dias em comparação aos grupos BCP e sham. Conclusões: BCP e DBB são opções para otimizar o uso de enxertos ósseos na reabilitação de pacientes. Defeitos ósseos tratados com BCP mostraram maior deposição de tecido ósseo aos 45 dias.
Benetti F. et al. (2020)	Avaliar a biocompatibilidade, biomineralização e maturação das fibras de colágeno induzidas por Resorbable Tissue Replacement (RTR®; fosfato β-tricálcico [TCP]), Bioglass (BIOG; vidro bioativo) e DM Bone® (DMB; hidroxiapatita e β-TCP) in vivo.	Sessenta e quatro tubos de polietileno com ou sem (grupo controle; GC) os materiais (n=8/grupo/período) foram implantados aleatoriamente em tecido subcutâneo de 16 ratos machos Wistar (quatro por rato), pesando entre 250 e 280g. Os ratos foram mortos após 7 e 30 dias (n=8), e as amostras foram removidas para análise da inflamação utilizando hematoxilina-eosina; avaliação da biomineralização utilizando coloração de von Kossa (VK) e luz polarizada (LP); e maturação das fibras colágenas, utilizando picrosirius red (PSR).	Os dados não-paramétricos foram analisados pelos testes de Kruskal-Wallis e Dunn, e os paramétricos pelo teste de one-way ANOVA (p<0.05). Aos 7 dias, todos os grupos induziram inflamação moderada (p>0,05). Aos 30 dias, houve inflamação leve nos grupos BIOG e GC, e inflamação moderada nos grupos RTR e DMB, com diferença significativa entre os GC e RTR (p<0,05). A cápsula fibrosa foi espessa aos 7 dias, e predominantemente fina aos 30 dias em todos os grupos. Todos os materiais exibiram estruturas positivas para VK e LP. Fibras colágenas imaturas foram predominantes aos 7 e 30 dias em todos os grupos (p>0,05), embora o DMB exibiu fibras mais maduras do que o BIOG aos 30 dias (p<0,05). RTR, BIOG e DMB foram biocompatíveis, induzindo inflamação que reduziu com o tempo, e biomineralização no tecido subcutâneo de ratos. O DMB exibiu mais fibras colágenas maduras do que o BIOG em período mais longo.
Cruz MA. et al.	Avaliar as características morfológicas e químicas do	BS e BG foram primeiro examinados por observação SEM (JEOL 6310). As amostras foram montadas em stubs de alumínio usando	SEM e EDX demonstraram a extração bem-sucedida de BS. A análise histopatológica demonstrou que o Grupo Controle (GC)

(2020)	BS comparado ao Biovidro (BG) por microscopia eletrônica de varredura (MEV) e espectroscopia de energia dispersiva de raios X (EDX). Além disso, avaliar os efeitos biológicos da BS, por meio de um modelo experimental de defeito ósseo tibial utilizando testes histopatológicos, histomorfométricos, imunohistoquímicos (IHQ) e mecânicos.	fita de carbono e revestidas com ouro/paládio antes do exame. Um EDX acoplado ao sistema de varredura microscópica foi usado para identificar a composição química das amostras	apresentou maior formação de tecido ósseo neoformado em relação ao BG e BS, porém a neoformação óssea do BG foi maior que o BS. No entanto, a SB mostrou degradação do material e formação de tecido de granulação, com ausência de processo inflamatório e formação de cápsula fibrótica. Os resultados da histomorfometria corroboram com os da histopatologia, onde vale ressaltar a influência positiva da BS na atividade osteoblástica. O IHQ demonstrou imunexpressão positiva de VEGF e TGF- β para GC, BS e BG. No teste mecânico não foram encontradas diferenças significativas. Os presentes resultados demonstram o potencial da SB no reparo ósseo, mais estudos são necessários, outras formas de apresentação da SB são necessárias.
Sousa DN. et al. (2020)	Valiar o efeito local da sinvastatina (SVT) combinada com osso bovino desproteínizado (DBB) com cerâmica bifásica de hidroxiapatita/ β -fosfato tricálcico (HA/TCP) e com esponja de colágeno (CS) no reparo ósseo em defeitos de tamanho crítico (CSDs) em calvária de rato.	Quarenta e dois CSDs de 5 mm de diâmetro foram feitos bilateralmente na calvária de 18 ratos. Os animais foram alocados de acordo com o tipo de biomaterial e associações utilizadas para preenchimento do CSD Após 8 semanas, os animais foram eutanasiados e suas calvárias foram avaliadas quanto à composição do tecido reparado por meio de análises histológicas e histométricas.	Na análise histométrica, o uso de SVT mostrou aumentar a formação óssea nos DAC quando combinado com todos os substitutos ósseos testados neste estudo ($p < 0,05$). Maior formação óssea foi observada nos grupos com SVT em relação aos grupos sem SVT. A utilização de SVT sem a necessidade de veículo e combinada com um biomaterial disponível comercialmente pode ser uma forma mais barata de potencializar a formação de tecido ósseo sem a necessidade de produção de novos biomateriais. Portanto, SVT combinado com DBB induziu uma formação óssea significativamente maior do que os outros tratamentos.
Aristizabal OLP. et al. (2017)	Avaliar, histologicamente e por microscopia eletrônica de varredura (MEV), a evolução de defeitos críticos experimentais em rádio de coelhos preenchidos ou não com biocerâmica	Utilizaram-se 70 coelhos, Nova Zelândia, adultos jovens, machos, e realizou-se um defeito crítico nos rádios. Os membros constituíram os grupos: GI, biocerâmica lenta, GII, biocerâmica moderada e GIII, controle negativo. Após cada período experimental, os animais foram sacrificados, e os rádios coletados. As avaliações histológicas foram realizadas aos oito, 15, 30, 45, 60, 90 e 120 dias,	Histologicamente, observou-se processo de reparação óssea mais adiantado nos grupos GI e GII comparando-se ao GIII. Na MEV, constatou-se maior proporção de osso maduro e presença de osteons secundários nos GI e GII, sendo mais evidente no GII, confirmando os achados histológicos. As cerâmicas promoveram preenchimento completo do defeito, enquanto no grupo controle houve preenchimento no centro do defeito, permanecendo espaços vazios

	fosfo-cálcica nanoestruturada micromacro porosa em grânulos.	e as análises de MEV aos 60, 90 e 120 dias.	nas laterais. Conclui-se que o emprego das biocerâmicas de absorção lenta e moderada favorece a regeneração óssea completa em defeitos críticos sendo indicadas como substituto ósseo. A maturação óssea ocorre mais precocemente quando se emprega a cerâmica de absorção moderada.
El-Chaar ES. (2016)	Avaliar a eficácia e previsibilidade de uma matriz cerâmica em um carreador de colágeno tipo massa em alvéolos de extração imediata.	Um único dente com falha foi extraído de forma atraumática de cada um dos 10 indivíduos. Os alvéolos foram desbridados e enxertados com matriz cerâmica em carreador de colágeno tipo massa (15% hidroxiapatita, 85% complexo β -tricálcio-fosfato). Uma membrana de pericárdio bovino foi colocada sobre o local do enxerto e um fechamento primário livre de tensão foi obtido. Após 6 meses de cicatrização, uma biópsia trefina foi retirada do centro de cada enxerto e um implante dentário foi colocado. Dois indivíduos foram retirados do estudo e foram considerados como falhas no tratamento. Um deles mudou para outro estado e o segundo apresentou cicatrização retardada que exigiu desbridamento do material de enxertia do alvéolo.	Após 6 meses de acompanhamento, houve redução média da largura do rebordo de 1,667 mm e redução média da altura do rebordo de 0,483 mm após a consolidação e integração do enxerto. Ao longo de um acompanhamento de 24 meses, a média de preenchimento ósseo novo foi de 40,25% e a osseointegração do implante foi de 100%. A matriz cerâmica em um suporte de colágeno tipo massa de vidraceiro manteve as dimensões do rebordo e, apesar da renovação óssea contínua, produziu tecido mineralizado adequado que permitiu a colocação do implante aos 6 meses.
Patel K, Mardas N, Donos N. (2012)	Avaliar os níveis ósseos radiográficos interproximais e a taxa de sobrevivência/sucesso de implantes dentários colocados em rebordos alveolares previamente preservados com substituto ósseo sintético ou xenoenxerto bovino.	A preservação do rebordo alveolar foi realizada em 27 pacientes que foram distribuídos aleatoriamente em dois grupos. No grupo teste (n = 14), o alvéolo de extração foi tratado com enxerto ósseo sintético Straumann Bone Ceramic; SBC e barreira de colágeno, enquanto no grupo controle (n = 13) foi utilizado mineral ósseo bovino desproteínizado (DBBM) e a mesma barreira de colágeno. Após 8 meses de cicatrização, implantes dentários de titânio com superfície hidrofílica foram colocados nos rebordos preservados. Durante a cirurgia, 9/13 implantes no grupo SBC e 8/12 implantes no grupo DBBM apresentaram deiscência ou defeitos de fenestração e necessitaram de aumento ósseo adicional. Os implantes foram carregados 4 meses após a colocação e foram acompanhados por 1 ano após o carregamento. Os níveis ósseos radiográficos interproximais foram avaliados em radiografias periapicais padronizadas no carregamento e 1 ano após o	A taxa de sobrevivência dos implantes em ambos os grupos foi de 100% em 1 ano após a carga. Não foram detectadas diferenças estatisticamente significativas em nenhuma das medidas clínicas e radiográficas entre os dois grupos (P < 0,05). A taxa de sucesso dos implantes foi de 84,6% (11/13) no grupo SBC e 83,3% (10/12) no grupo DBBM. Taxas de sucesso e sobrevivência equivalentes (assim como alterações radiográficas semelhantes) de implantes dentários colocados em rebordos alveolares previamente preservados com SBC ou DBBM devem ser antecipadas.

		carregamento. Profundidade da bolsa de sondagem, recessão gengival e sangramento à sondagem foram registados nos implantes e dentes vizinhos. A taxa de sucesso dos implantes foi avaliada de acordo com os critérios estabelecidos por Albrektsson et al. (1986).	
Zerbinatti CC. et al. (2019)	Avaliar o cimento PBS®MCIMMO no preenchimento de defeitos ósseos.	Trinta e seis ratos Wistar machos adultos foram divididos em três grupos de doze indivíduos cada (grupo 1, grupo 2 e grupo 3). Em todos os grupos foi induzida uma falha óssea no fêmur, com 2,0 mm de largura e 7,0 mm de profundidade. No grupo 1, foi aplicado o cimento PBS®MCIMMO no defeito ósseo produzido e instalado um implante de titânio (CONNECTION®) de 1,5 mm de espessura e 6 mm de comprimento. No grupo 2, foi instalado apenas o cimento PBS® CIMMO. No grupo 3, foi realizada apenas falha óssea. Testes de Kruskal Wallis foram realizados para comparar a área média entre os três grupos.	Os resultados do presente estudo indicam a possibilidade de utilização do cimento de presa rápida PBS®CIMMO em futuros estudos clínicos, extrapolando o presente modelo e protocolo clínico. Este cimento poderá se tornar um material para enxertia sintética em alvéolos frescos com instalação imediata de implantes e próteses. O cimento PBS® CIMMO permite uma aplicação simples e rápida com uma técnica reprodutível. Não requer treinamento especializado para sua manipulação e uso em procedimentos cirúrgicos de rotina. A resposta tecidual e a possibilidade de aumentar a estabilidade primária dos implantes, quando utilizados em procedimentos de carga imediata em implantodontia, podem levar à solução de alguns dos desafios enfrentados pelos profissionais em sua prática diária. A obtenção de estabilidade após carga imediata é uma situação desejável em implantodontia, e um modelo que aumente a estabilidade primária dos implantes representa um importante fator de previsibilidade para implantodontistas.
Gonçalves FC. et al. (2020)	Avaliar a influência da administração de ciclosporina no reparo de defeitos de calvária de tamanho crítico (CSDs) em calvária de rato preenchida com diversos biomateriais.	Sessenta animais foram divididos em dois grupos: grupo controle (CTR) (solução salina) e grupo ciclosporina (CCP) (ciclosporina, 10 mg/kg/dia). Essas medicações foram administradas diariamente por gavagem, iniciando 15 dias antes do procedimento cirúrgico e perdurando até o dia da eutanásia dos animais. Foi feito um CSD (5 mm Ø) na calvária de cada animal, que foi alocado em um dos 3 subgrupos, de acordo com o biomaterial utilizado para preencher o defeito: coágulo (COA), osso bovino desproteínizado (DBB) ou cálcio bifásico cerâmicas de fosfato de hidroxiapatita e β-fosfato tricálcico (HA/TCP). A eutanásia dos animais foi realizada 15 e 60 dias após o procedimento cirúrgico (n = 5 animais/período/subgrupo). A avaliação do reparo ósseo (formação)	Os CSDs não preenchidos com biomateriais demonstraram menor formação óssea no grupo CCP. Aos 15 dias, observou-se menor formação óssea nos CSD preenchidos com DBB, menor volume de tecido mineralizado nos CSD preenchidos com HA/TCP, e os níveis de expressão de BMP2 e osteocalcina foram menores no grupo CCP em relação ao grupo CCP. Grupo CTR. O uso da ciclosporina prejudicou o reparo ósseo no CSD, e esse efeito pode ser parcialmente explicado pela supressão da expressão de BMP2 e osteocalcina.

		foi realizada por meio de microtomografia e histometria, enquanto as análises da expressão das proteínas BMP2, Osteocalcina e TGF β 1 foram realizadas por imuno-histoquímica.	
--	--	--	--

Legenda: Osso bovino desproteinizado (DBB); Cerâmica fosfática de cálcio bifásica (BCP); Grupo controle (GC); Von Kossa (VK); Picosirius red (PSR); Resorbable Tissue Replacement (RTR); Fosfato β -tricálcico (TCP); Bioglass/Vidro bioativo (BIOG); Hidroxiapatita e β -TCP (DMB); Biossilica (BS); Biovidro (BG); Microscopia eletrônica de varredura (MEV); Espectroscopia de energia dispersiva de raios X (EDX); Imuno-histoquímicos (IHQ); Sinvastantina (SVT); Hidroxiapatita/ β -fosfato tricálcico (HA/TCP); Esponja de colágeno (CS); Defeito ósseo de tamanho crítico (CSD); Straumann Bone Ceramic (SBC); Ciclosporina (CCP); Coagulo (COA); Grupo de controle (CTR).

Fonte: Elaboração própria (2022)

A preservação ou reconstrução dos processos alveolares comprometidos após exodontias é de extrema importância na implantodontia, visando o ganho de estabilidade e longevidade dos implantes¹¹. Apesar de os enxertos autógenos ainda representarem a estratégia mais eficaz para reconstrução alveolar, o grau de morbidade do paciente e a necessidade de mais de uma loja cirúrgica gera certos cuidados⁹. Assim, o uso de biomateriais cerâmicos tem ganhado bastante destaque nos últimos anos. Deste modo, esta revisão integrativa permitiu o reconhecimento de estudos que investigam os efeitos do uso de materiais cerâmicos na reconstrução alveolar em implantodontia, demonstrando que os materiais cerâmicos são biocompatíveis e com potencial para induzir reparo ósseo, com impacto sobre a prática clínica nos processos de reconstrução alveolar.

O estudo de Brito e colaboradores (2021) avaliou o reparo ósseo com dois substitutos ósseos, sendo eles o osso bovino desproteínizado (DBB) e a cerâmica fosfática de cálcio bifásica (BCP) em defeitos ósseos. Foi observado maior quantidade de tecido ósseo imaturo e de partículas de biomaterial no grupo BCP em comparação aos grupos DBB. O artigo conclui que o BCP e DBB são opções para otimizar o uso de enxertos ósseos na reabilitação de pacientes.²¹ Cruz e colaboradores (2020), por sua vez, corroboram com tais achados quanto a eficácia dos materiais cerâmicos. As características morfológicas e químicas do fosfato β -tricálcico (BS) e o Biovidro (BG) foram comparadas e o uso do BS no reparo ósseo induziu maior mineralização nos defeitos em relação ao BG.²³

Além disso, Benetti e colaboradores (2020) avaliaram a biocompatibilidade, biomineralização e maturação das fibras de colágeno induzidas por Resorbable Tissue Replacement (RTR®; fosfato β -tricálcico [TCP]), Bioglass (BIOG; vidro bioativo) e DM Bone® (DMB; hidroxiapatita e β -TCP) *in vivo*. Todos os materiais cerâmicos testados induziram inflamação leve e biomineralização no tecido subcutâneo dos animais testados, comprovando mais uma vez que estes materiais são eficazes na proposta de remineralização alveolar.²²

O estudo de Souza e colaboradores (2020) teve como objetivo avaliar o efeito local da sinvastatina (SVT) combinada com osso bovino desproteínizado (DBB) com cerâmica bifásica de hidroxiapatita/ β -fosfato tricálcico (HA/TCP) e com esponja de colágeno (CS) no reparo ósseo em defeitos de tamanho crítico (CSDs) em calvária de rato. O uso da SVT foi usado buscando uma melhor cicatrização do processo. Na análise histométrica, o uso de SVT mostrou aumentar a formação óssea nos defeitos ósseos quando combinado com todos os substitutos ósseos testados neste estudo. Portanto, SVT combinado com o DBB e o HA/TCP induziu uma formação óssea significativamente alta e um processo inflamatório adequado.²⁴

Ainda dentro do contexto do uso de fármacos combinados aos materiais cerâmicos, o estudo de Gonçalves e colaboradores (2020) avaliou a influência da administração de ciclosporina no reparo de defeitos de calvária de tamanho crítico (CSDs) em calvária de rato preenchida com diversos biomateriais. Os biomateriais utilizados foram coágulo (COA), osso bovino desproteínizado (DBB) e cálcio bifásico cerâmicas de fosfato de hidroxiapatita e β -fosfato tricálcico (HA/TCP). Os animais não preenchidos com biomateriais demonstraram menor formação óssea. Não houve diferença significativa entre os biomateriais testados.²⁹

Aristizabal e colaboradores (2018) avaliaram histologicamente e por microscopia eletrônica de varredura (MEV), a evolução de defeitos críticos experimentais em rádio de coelhos preenchidos ou não com biocerâmica fosfocálcica, nanoestruturada, micro e macro porosa em grânulos. De maneira complementar, o estudo concluiu que o emprego das biocerâmicas de absorção lenta e moderada favorecem a regeneração óssea completa em defeitos críticos sendo indicadas como substituto ósseo. A maturação óssea ocorre mais precocemente quando se emprega a cerâmica de absorção moderada (micro-estruturada).²⁵ Assim, é possível perceber que embora todos induzam reparo tecidual, as características morfológicas do material cerâmico também influenciam no processo de formação do tecido ósseo, sendo relevante considerar esse aspecto durante a seleção para uso na rotina clínica.

Apesar de os materiais para enxerto serem mais utilizados em forma de grânulos, Zerbinatti e colaboradores (2019) avaliaram a aplicabilidade do cimento PBS®MCIMMO, que é um cimento odontológico composto de óxidos e minerais na forma de finas partículas hidrofílicas, sendo usado no preenchimento de defeitos ósseos. O cimento induziu a neoformação óssea e observou-se integração entre o osso recém-formado, o cimento e o implante.²⁸

Embora os modelos *in vivo* conduzidos em animal sejam importantes preditores para a eficácia dos materiais, os estudos clínicos ainda trazem uma perspectiva mais direta em relação a efetividade dos processos de reconstrução alveolar com materiais cerâmicos. Desta forma, o estudo de El-Chaar (2016) avaliou a eficácia e previsibilidade de uma matriz cerâmica em um carreador de colágeno tipo massa em alvéolos de extração imediata. O estudo concluiu que a matriz cerâmica em um suporte de colágeno tipo massa de vidraceiro manteve as dimensões do rebordo e, apesar da renovação óssea contínua, produziu tecido mineralizado adequado que permitiu a colocação do implante aos 6 meses.²⁶ Seguindo na perspectiva clínica, Patel (2012) avaliou os níveis ósseos radiográficos interproximais e a taxa de sobrevivência/sucesso de implantes dentários colocados em rebordos alveolares previamente preservados com substituto ósseo sintético ou xenoenxertos bovino. A taxa de

sobrevivência dos implantes em ambos os grupos foi de 100% em 1 ano após a carga. Não foram detectadas diferenças estatisticamente significativas em nenhuma das medidas clínicas e radiográficas entre os dois grupos. Taxas de sucesso e sobrevivência equivalentes (assim como alterações radiográficas semelhantes) de implantes dentários colocados em rebordos alveolares previamente preservados com cerâmica e osso bovino foram eficazes e semelhantes.²⁷

Considerando que esta revisão tem caráter integrativo e não sistemático, nem meta análise, os achados apresentados indicam que os materiais cerâmicos oferecem características desejáveis, tais como biocompatibilidade e reconstrução ou manutenção satisfatória da estrutura dos alvéolos para instalação de implantes dentários. Além disso, esses materiais demonstram ser quimicamente inertes em meio biológico e com propriedades mecânicas aceitáveis para emprego clínico. Deve-se ressaltar, contudo, a importância da escolha do material para cada caso e seguir à risca as instruções de aplicação, bem como a necessidade de conduzir mais estudos clínicos para dar mais suporte ao emprego dessas estratégias.

5 CONCLUSÃO

Diante do que foi exposto ao decorrer desta revisão de literatura, de acordo com a análise dos estudos selecionados na amostra, podemos concluir que os materiais cerâmicos são opções viáveis para reconstrução óssea alveolar na implantodontia auxiliando no processo de osseointegração. As cerâmicas vem sendo cada vez mais utilizadas nos processos de reconstrução alveolar e tem demonstrado ser biocompatíveis e com significativa bioatividade, sendo, portanto, materiais que garantem uma remineralização adequada sem comprometer a saúde do paciente. Contudo, é de suma importância que se desenvolva mais estudos clínicos acerca destes materiais, visto que a busca pelo seu uso vem crescendo de maneira exponencial na Odontologia e visando também orientar os Cirurgiões Dentistas dar mais suporte aos cirurgiões-dentistas quanto aos procedimentos nos quais estes materiais podem ser utilizados.

REFERÊNCIAS

1. Zhang W, Yelick PC. Craniofacial Tissue Engineering. Cold Spring Harb Perspect Med. 2018 Jan 2; 8(1):a025775. Doi: 10.1101/cshperspect.a025775. PMID: 28348178; PMCID: PMC5749148.

2. Wei L, Miron RJ, Shi B, Zhang Y. Osteoinductive and Osteopromotive Variability among Different Demineralized Bone Allografts. *Clin Implant Dent Relat Res*. 2015 Jun; 17(3):533-42. Doi: 10.1111/cid.12118. Epub 2013 Jul 24. PMID: 23879664.
3. Daculsi G, Fellah BH, Miramond T, Durand M. Osteoconduction, Osteogenicity, Osteoinduction, what are the fundamental properties for a smart bone substitutes. *IRBM*. 2013 Nov;34(4-5):346-8.
4. Chan HL, Lin GH, Fu JH, Wang HL. Alterations in bone quality after socket preservation with grafting materials: a systematic review. *Int J Oral Maxillofac Implants*. 2013 May-Jun; 28(3):710-20. Doi: 10.11607/jomi.2913. PMID: 23748301.
5. Miron RJ, Zhang Q, Sculean A, Buser D, Pippenger BE, Dard M, Shirakata Y, Chandad F, Zhang Y. Osteoinductive potential of 4 commonly employed bone grafts. *Clin Oral Investig*. 2016 Nov; 20(8):2259-2265. Doi: 10.1007/s00784-016-1724-4. Epub 2016 Jan 27. PMID: 26814714.
6. Hoexter DL. Bone regeneration graft materials. *J Oral Implantol*. 2002;28(6):290-4. doi: 10.1563/1548-1336(2002)028<0290:BRGM>2.3.CO;2. PMID: 12498538.
7. Caria PH, Kawachi EY, Bertran CA, Camilli JA. Biological assessment of porous-implant hydroxyapatite combined with periosteal grafting in maxillary defects. *J Oral Maxillofac Surg*. 2007 May;65(5):847-54. doi: 10.1016/j.joms.2006.05.059. PMID: 17448831.
8. On SW, Cho SW, Byun SH, Yang BE. Bioabsorbable Osteofixation Materials for Maxillofacial Bone Surgery: A Review on Polymers and Magnesium-Based Materials. *Biomedicines*. 2020 Aug 21;8(9):300. doi: 10.3390/biomedicines8090300. PMID: 32825692; PMCID: PMC7555479.
9. Lindhe J, Cecchinato D, Donati M, Tomasi C, Liljenberg B. Ridge preservation with the use of deproteinized bovine bone mineral. *Clin Oral Implants Res*. 2014 Jul;25(7):786-90. doi: 10.1111/clr.12170. Epub 2013 Apr 4. PMID: 23556467.
10. Vignoletti F, Matesanz P, Rodrigo D, Figuero E, Martin C, Sanz M. Surgical protocols for ridge preservation after tooth extraction. A systematic review. *Clin Oral Implants Res*. 2012 Feb;23 Suppl 5:22-38. doi: 10.1111/j.1600-0501.2011.02331.x. PMID: 22211304.
11. Publio FS. Utilização dos enxertos homogêneos na reconstrução de rebordos alveolares atróficos. 2010. Trabalho de Conclusão de Curso. PDF Free Download [Internet]. docplayer.com.br. [Cited 2022 Sep 12]. Available from: <https://docplayer.com.br/88480566-Utilizacao-dos-enxertos-homogenos-na-reconstrucao-de-rebordos-alveolares-atroficos.html>
12. Jung RE, Fenner N, Hämmerle CH, Zitzmann NU. Long-term outcome of implants placed with guided bone regeneration (GBR) using resorbable and non-resorbable

- membranes after 12-14 years. *Clin Oral Implants Res.* 2013 Oct;24(10):1065-73. doi: 10.1111/j.1600-0501.2012.02522.x. Epub 2012 Jun 15. PMID: 22697628.
13. Calasans-Maia MD, Fernandes GV de O, Granjeiro JM. Preservação alveolar com enxertos após exodontias e previamente à instalação de implantes. *ImplantNews* [Internet]. 2008 [cited 2022 Sep 12];583–90. Available from: <https://pesquisa.bvsalud.org/portal/resource/pt/lil-523881>
 14. Rebouças CA. Xenoenxerto versus enxerto autógeno em cirurgia de levantamento de seio maxilar: uma revisão sistemática. *repositoriounfrn* [Internet]. 2015 Jun 11 [cited 2022 Sep 12]; Available from: <https://repositorio.ufrn.br/handle/123456789/39162>
 15. Biomateriais aplicados na manutenção volumétrica de alvéolos pós [Internet]. *livrozilla.com*. [cited 2022 Sep 12]. Available from: <https://livrozilla.com/doc/464612/biomateriais-aplicados-na-manuten%C3%A7%C3%A3o-volum%C3%A9trica-de-alv%C3%A9o...>
 16. Mezzomo LA, Shinkai RS, Mardas N, Donos N. Alveolar ridge preservation after dental extraction and before implant placement: a literature review. *Revista Odontologia (Online)*. 2011;26(1):77–83.
 17. Sun, H. et al. “The upregulation of osteoblast marker genes in mesenchymal stem cells prove the osteoinductivity of hydroxyapatite/tricalcium phosphate biomaterial.” *Transplantation proceedings* 40 8 (2008): 2645-8.
 18. Pilger AD, Schneider LE, da Silva GM, Schneider KCC, Smidt R. Biomateriais de substituição óssea para procedimentos de reconstrução alveolar em implantodontia. *cmbio* [Internet]. 27º de junho de 2018 [citado 12º de setembro de 2022];17(1):102-7. Disponível em: <https://periodicos.ufba.br/index.php/cmbio/article/view/21820>
 19. Inato J, Nunes L, Smidt R. Técnicas cirúrgicas para regeneração óssea viabilizando a instalação de implantes [Internet]. [cited 2022 Sep 12]. Available from: http://nunesodontologia.com/public/download_04.pdf.
 20. Hass Wakamatsu M, Salomão R. NANOPARTÍCULAS CERÂMICAS: PROPRIEDADES, APLICAÇÕES E IMPLICAÇÕES 1 [Internet]. [Cited 2022 Sep 12]. Available from: https://abceram.org.br/wp-content/uploads/area_associado/54/13-055.pdf
 21. Brito MA, Mecca LEA, Sedoski T dos S, Mroczek T, Claudino M, Araujo MR de. Histological Comparison between Biphasic Calcium Phosphate and Deproteinized Bovine Bone on Critical-Size Bone Defects. *Brazilian Dental Journal*. 2021 Feb;32(1):26–33.
 22. Benetti F, Bueno CRE, Reis-Prado AHD, Souza MT, Goto J, Camargo JMP, Duarte MAH, Dezan-Júnior E, Zanotto ED, Cintra LTA. Biocompatibility, Biomineralization, and Maturation of Collagen by RTR®, Bioglass and DM Bone® Materials. *Braz Dent J*. 2020 Sep-Oct;31(5):477-484. doi: 10.1590/0103-6440202003660. PMID: 33146330.

23. Cruz M de A, Gabbai-Armelin PR, Santana A de F, Prado JP dos S, Avanzi IR, Parisi JR, et al. In Vivo Biological Effects of Marine Biosilica on a Tibial Bone Defect in Rats. *Braz arch biol technol* [Internet]. 2020 [cited 2022 Nov 21];e20190084–4. Available from: <https://pesquisa.bvsalud.org/bvsms/resource/pt/biblio-1132177>.
24. Sousa DN, Roriz VM, Oliveira GJPL, Duarte WR, Pinto LNMP, Vianna LMS, Carneiro FP, Ferreira VMM. Local effect of simvastatin combined with different osteoconductive biomaterials and collagen sponge on new bone formation in critical defects in rat calvaria. *Acta Cir Bras*. 2020 Mar 20;35(1):e202000102. doi: 10.1590/s0102-865020200010000002. PMID: 32215463; PMCID: PMC7092666.
25. Aristizabal OLP, Castro JAV, Vargas MIV, Rezende CMF. Avaliação histológica e por microscopia eletrônica de varredura da biocerâmica de fosfato de cálcio nanoestruturada micromacro porosa em grânulos em defeito crítico de rádio de coelhos. *Arquivo Brasileiro de Medicina Veterinária e Zootecnia*. 2017 Nov;69(6):1539–50.
26. El-Chaar ES. Clinical and Histological Evaluation of Ceramic Matrix in a Collagen Carrier for Socket Preservation in Humans. *Implant Dent*. 2016 Feb;25(1):149-54. doi: 10.1097/ID.0000000000000362. PMID: 26655328.
27. Patel K, Mardas N, Donos N. Radiographic and clinical outcomes of implants placed in ridge preserved sites: a 12-month post-loading follow-up. *Clinical Oral Implants Research*. 2012 Jun 3;24(6):599–605.
28. Zerbinatti CC, Veiga DF, Oliveira MAB, Mundim FGL, Pereira RM, Azevedo F, Schnaider TB, Silva Neto JDD. Bioceramic cement in the filling of bone defects in rats. *Acta Cir Bras*. 2019 Aug 19;34(6):e201900601. doi: 10.1590/s0102-865020190060000001. PMID: 31432992; PMCID: PMC6705333.
29. Gonçalves FC, Oliveira GJPL de, Scardueli CR, Spin-Neto R, Stavropoulos A, Marcantonio RAC. Cyclosporine A impairs bone repair in critical defects filled with different osteoconductive bone substitutes. *Brazilian Oral Research* [Internet]. 2020 Feb 7 [cited 2022 Nov 21];34. Available from: <https://www.scielo.br/j/bor/a/HH3dDpDSPyQ8KdYFJYdsB5g/?lang=en>.