

FACULDADE DE ENFERMAGEM NOVA ESPERANÇA DE MOSSORÓ
CURSO DE ODONTOLOGIA

BRENDA MEDEIROS ROCHA

**ALTERNATIVAS CLÍNICAS PARA O TRATAMENTO DE DENTES
PERMANENTES TRAUMATIZADOS: REVISÃO INTEGRATIVA**

MOSSORÓ – RN

2021

BRENDA MEDEIROS ROCHA

**ALTERNATIVAS CLÍNICAS PARA O TRATAMENTO DE DENTES
PERMANENTES TRAUMATIZADOS: REVISÃO INTEGRATIVA**

Monografia apresentada à Faculdade de
Enfermagem Nova Esperança de Mossoró
– FACENE/RN – como requisito obrigatório
para obtenção do título de bacharel em
Odontologia.

**ORIENTADOR: Ricardo Jorge Alves
Figueiredo**

MOSSORÓ– RN

2021

BRENDA MEDEIROS ROCHA

**ALTERNATIVAS CLÍNICAS PARA O TRATAMENTO DE DENTES
PERMANENTES TRAUMATIZADOS: REVISÃO INTEGRATIVA**

Monografia apresentada à Faculdade Nova Esperança de Mossoró – FACENE/RN – como requisito obrigatório para obtenção do título de bacharel em Odontologia.

Aprovado em: ____/____/____

BANCA EXAMINADORA

Prof. Esp. Ricardo Jorge Alves figueiredo

Faculdade de Enfermagem Nova Esperança de Mossoró - FACENE/RN

Prof. Esp. Stheshy Vieira e Souza Oliveira

Faculdade de Enfermagem Nova Esperança de Mossoró - FACENE/RN

Prof. Me. Geovan Figueiredo de Sá-Filho

Faculdade de Enfermagem Nova Esperança de Mossoró - FACENE/RN

AGRADECIMENTOS

Começo agradecendo a Deus por, ao longo deste processo complicado e desgastante, ter-me feito ver o caminho, nos momentos em que pensei em desistir.

Deixo também um agradecimento aos meus professores por todos os ensinamentos, vocês são exemplos de profissionalismo e comprometimento. Ao meu orientador Ricardo Figueiredo, obrigada pela confiança, pelos ensinamentos e pela paciência ao longo dessa orientação. Obrigada por tudo!

A minha mãe Gorete Medeiros, onde eu devo a vida e sou grata por todas renúncias que teve que fazer para vivermos juntas esse sonho, e que espero um dia poder retribuir. Sou extremamente grata por todos os momentos de compreensão onde a senhora me via aflita e vinha me acalmar e dizer que ia da tudo certo, obrigada mãe, por me ajudar a concluir essa etapa da minha vida.

Ao meu pai Francisco Rocha (*in memoriam*) que hoje está morando com Deus, mas que sempre esteve em meu coração, por me ensinar a ser tão forte e me preparar para as batalhas da vida.

Agradeço imensamente a minha família e em especial a minha querida família de consideração de Mossoró que ao longo desta etapa me encorajaram e me apoiaram, fazendo com que esta fosse uma das melhores fases da minha vida. E a minha amiga/irmã Brena Medeiros por toda a compreensão, amor e amizade durante esse percurso. Obrigada por vibrar essa conquista desde sempre comigo.

Agradeço ainda aos meus nobres colegas de sala pela amizade e ajuda durante esses anos em especial a minha dupla Najara Mareza, que mesmo antes de começar a faculdade já tinha sido escolhida por Deus para ser minha dupla. Obrigada minha amiga por não medir esforços para me ajudar, obrigada por todo apoio, dedicação e companheirismo durante esses anos, você foi luz nessa trajetória.

RESUMO

O traumatismo dentário pode ser definido como qualquer lesão ao órgão dental, constantes em crianças e adultos jovens, que atingem tanto os tecidos duros como as estruturas de suporte, sendo os incisivos centrais superiores os dentes mais acometidos. Epidemiologicamente, o traumatismo dentário é um problema de saúde pública que atinge pessoas em todo mundo. Essas injúrias traumáticas podem gerar efeitos negativos na vida das pessoas, tanto físico, quanto social e psicológicos. Diante disso objetivou-se realizar uma revisão de literatura integrativa com as principais alternativas clínicas para o tratamento de dentes permanentes traumatizados. A metodologia de pesquisa foi do tipo integrativa, com abordagem qualitativa. Os dados foram coletados nas bases de dados Scientific Electronic Library (SCIELO), (PubMed), Literatura Latino-Americana e do Caribe em Ciências da Saúde (LILACS), vinculada à Biblioteca Virtual de Saúde – BVS, totalizando 11 artigos, num recorte temporal de 2016 a 2021. Foram encontradas informações sobre todos os tipos de traumatismo dentário, porém os estudos abordaram de diferentes formas o foco sobre os tipos do traumatismo, sendo mais evidente para os casos de avulsão dentária, que foi citada como o tipo que causa um maior impacto psicoemocional, sendo preconizado reimplantes biológicos em até 30 minutos após a avulsão para obtenção de sucesso do tratamento. Conclui-se que é importante que os cirurgiões-dentistas conheçam os variados tipos de fraturas dentais afim de conduzir um correto plano de tratamento para o paciente, independentemente do tipo de trauma e adicionalmente ressaltar sobre a importância do conhecimento sobre o assunto para que os professores, pais e profissionais da saúde possam oferecer para um tratamento imediato e seguro a fim de que as sequelas do traumatismo sejam diminuídas.

Palavras-chaves: traumatismo dentário; avulsão dentaria; reimplante dentário.

ABSTRACT

Dental trauma can be defined as any injury to the dental organ, constant in children and young adults, which affects both the hard tissues and the supporting structures, with the upper central incisors being the most affected teeth. Epidemiologically, dental trauma is a public health problem that affects people all over the world. These traumatic injuries can have negative effects on people's lives, both physical, social and psychological. Therefore, the objective was to carry out an integrative literature review with the main clinical alternatives for the treatment of traumatized permanent teeth. The research methodology was of the integrative type, with a qualitative approach. Data were collected from the Scientific Electronic Library (SCIELO), (PubMed), Latin American and Caribbean Literature on Health Sciences (LILACS) databases, linked to the Virtual Health Library - VHL, totaling 11 articles, in a time frame from 2016 to 2021. Information was found on all types of dental trauma, but the studies addressed the focus on the types of trauma in different ways, being more evident for cases of dental avulsion, which was cited as the type that causes a greater psycho-emotional impact, with biological reimplantations being recommended within 30 minutes after avulsion to obtain treatment success. It is concluded that it is important that dentists know the different types of dental fractures in order to conduct a correct treatment plan for the patient, regardless of the type of trauma and additionally emphasize the importance of knowledge on the subject for teachers, parents and health professionals can offer immediate and safe treatment so that the sequelae of trauma are reduced.

Keywords: Dental trauma; tooth avulsion; dental reimplantation.

SUMÁRIO

| | | |
|----------|--|-----------|
| 1 | INTRODUÇÃO | 7 |
| 2 | REVISÃO DE LITERATURA | 9 |
| 2.1 | CONSIDERAÇÕES GERAIS SOBRE OS TRAUMATISMOS DENTÁRIOS | 9 |
| 2.2 | LESÕES ORAIS DE TECIDOS DUROS | 10 |
| 2.3 | LESÕES ORAIS DE TECIDO DE SUPORTE | 13 |
| 2.4 | TRATAMENTO ODONTOLÓGICO EM DENTES TRAUMATIZADOS..... | 16 |
| 2.4.1 | Colagem autógena do fragmento dental | 17 |
| 2.4.2 | Restauração com resina composta | 17 |
| 2.4.3 | Contenção | 18 |
| 2.4.4 | Reimplante biológico imediato | 18 |
| 2.4.5 | Terapia endodôntica | 19 |
| 2.4.6 | Restauração com pino de fibra de vidro | 19 |
| 2.4.7 | Extrusão ortodôntica | 20 |
| 2.5 | MANEJO EMERGENCIAL PÓS-TRAUMATISMO DENTAL | 20 |
| 3 | CONSIDERAÇÕES METODOLÓGICAS | 22 |
| 4 | RESULTADOS E DISCUSSÃO | 24 |
| 5 | CONSIDERAÇÕES FINAIS | 33 |
| | REFERÊNCIAS | 35 |

1 INTRODUÇÃO

Os traumatismos dentários consistem em um problema de saúde pública acometendo grande parte da população podendo levar a danos irreparáveis nos dentes e suas estruturas adjacentes. As lesões traumáticas acometem principalmente os dentes anteriores, com ou sem sua formação completa (ANDREASEN *et al.*, 2018).

Essas lesões podem ser mínimas, desprovidas de sinais e sintomas clínicos, como também apresentar fraturas e deslocamentos dentais ou até mesmo a avulsão do elemento traumatizado. Além do acidente, o paciente sofre um impacto emocional, decorrente também das alterações estéticas oriundas de fraturas ou perdas dentais, podendo ser um fator direto para futuros problemas psicológicos e desvios comportamentais, dependendo da maturidade e percepção do paciente (WANDERLEY *et al.*, 2016).

De acordo com a Organização Mundial de Saúde (OMS), ressalta a importância epidemiológica, já que se mostra muito frequente na infância e na adolescência, podendo ocorrer em duas a cada três crianças, sendo considerado pela comunidade odontológica um problema grave por ocasionar diversos problemas desde a dificuldade de mastigação, fonação até mal-estar social e psicológico.

Os tipos de traumas podem ser divididos em lesões orais dos tecidos duros que são: fraturas de esmalte, fraturas esmalte-dentina, fraturas corono-radiculares com ou sem exposição pulpar, fraturas radiculares e as lesões orais de tecidos de suporte, que são: concussão, subluxação, luxação lateral, intrusão, extrusão, avulsão (ANDREASEN *et al.*, 2018).

A etiologia dos traumatismos dentários é bastante variada, podendo afetar tanto a dentição decídua quanto a permanente. Diversos acidentes como quedas, acidentes ciclísticos, automobilísticos e por práticas desportivas, entre outros se configuram como as causas mais comuns dessas injúrias (WANDERLEY *et al.*, 2016).

Em diversas situações, o trauma dental pode estar associado às fraturas ósseas, ferimentos nos tecidos moles e de sustentação, lesões na face e em outras partes do corpo. Esse agravo envolve várias áreas do conhecimento da odontologia e, por essa razão, a complexidade do entendimento desse problema, da instauração do tratamento e a fragilidade de seu prognóstico (GUEDES-PINTO, 2016).

No caderno de educação básica de saúde bucal nº17, existem poucos estudos de base populacional brasileira sobre prevalência de traumatismo na dentição permanente. Os crescentes índices de violência como agressões, espancamentos, ou acidentes de trânsito e outros provocados por diversas causas externas, como as atividades esportivas e brincadeiras realizadas em ambientes sem o uso dos equipamentos de proteção, transformam o traumatismo dentário em um problema frequente em saúde pública (BRASIL, 2008). Diante desta situação, surge a pergunta: quais as alternativas reabilitadoras existentes para amenizar o impacto do trauma dental na dentição permanente em relação ao comprometimento da estética, função e qualidade de vida do paciente?

De acordo com Guedes-Pinto *et al.* (2016), o traumatismo dentário por ser um problema grave de saúde e deve ser considerado uma situação de urgência, necessitando de atendimento rápido e especializado. Esse projeto vem com o intuito de enfatizar não só ao cirurgião-dentista a importância do conhecimento do manejo de emergência do traumatismo, como também orientar outras pessoas que possam ajudar nos primeiros momentos antes da ida ao consultório odontológico, como professores, recreadores, pais e/ ou responsáveis.

O impacto do desconforto que o traumatismo pode causar na vida do indivíduo é imensurável, podendo causar dor e problemas psicológicos, entre eles a dificuldade em sorrir, afetando diretamente sua vida social, já que as lesões traumáticas dentárias acometem principalmente os dentes ântero-superiores, levando ao comprometimento estético, e a reabilitação entra como fundamental fator para devolver esse aspecto de vida ao mesmo. Não se trata somente da estética, a negligência da reabilitação pode causar danos futuros para os dentes decíduos, além de afetar indiretamente os sucessores permanentes (TRAEBERT *et al.*, 2010).

Diante disso, esse trabalho tem como objetivo analisar as mais adequadas alternativas de tratamento para esses dentes traumatizados, considerando o grande impacto na qualidade de vida ocasionado por prejuízos estéticos, funcionais e psicossociais nas pessoas, classificar os tipos de traumatismos dentários em dentes permanentes e com base na literatura existente apresentar as alternativas mais viáveis para o tratamento de dentes permanentes com trauma e conhecer as vantagens e desvantagens de cada tipo de reabilitação.

2 REVISÃO DE LITERATURA

2.1 CONSIDERAÇÕES GERAIS SOBRE OS TRAUMATISMOS DENTÁRIOS

O traumatismo dentário pode ser definido como qualquer lesão ao órgão dental, seja ele de origem térmica, física ou química, de força e gravidade variáveis e, cuja magnitude supera a resistência encontrada nos tecidos ósseos e dentários (JETRO *et al.*, 2013).

De acordo com Machado *et al.* (2015), o Traumatismo dentário pode ser caracterizado por uma pequena fratura do esmalte até a perda definitiva do dente.

O traumatismo dentário é uma lesão nos dentes e/ou na cavidade bucal ocasionada por um impacto externo nos dentes e tecidos (QUEIROZ, 2016).

As injúrias provocadas pelo traumatismo possuem individualidades, tornando o tratamento mais complexo e o prognóstico duvidoso, necessitando da intervenção de várias especialidades odontológicas, como a Periodontia, Dentística, Cirurgia, Ortodontia, Endodontia, Prótese e Implantodontia (SOARES, 2017).

Segundo Queiroz (2016), as modificações bucais provocadas pelo traumatismo possibilitam sintomas que podem gerar efeitos tanto físico, quanto social e psicológicos influenciando no seu dia a dia ou na sua qualidade de vida.

O descontentamento com a aparência dos dentes foi demonstrado em crianças e adolescentes que apresentaram fratura de esmalte e dentina não restaurada (QUEIROZ, 2016).

Epidemiologicamente, o traumatismo dentário é um problema comum que atinge pessoas em todo mundo. Provocado, usualmente, por um impacto externo sobre o tecido dental, ocasionando dor e danos emocionais devido ao comprometimento estético (AILLON *et al.*, 2015).

Além disso, a maioria dos estudos demonstra que crianças e adolescentes geralmente são mais acometidos pelos traumatismos, sendo os incisivos centrais superiores os dentes mais acometidos (TRAEBERT *et al.*, 2010).

O plano de tratamento propõe um satisfatório diagnóstico, constituído por anamnese, exame físico e radiográfico. Como também procurar informações para entender como, quando e local onde ocorreu o trauma, o tratamento realizado e o

episódio do traumatismo anterior são de extrema importância (DIANGELIS AJ *et al.*, 2012).

Vastas são as decorrências que afetam os dentes devido ao traumatismo, desde o escurecimento em sua cor até a necrose pulpar. O incisivo central superior é visto como o dente mais atingido, devido a sua protrusão maxilar, a sequela mais visível para esses casos é a perda de estrutura dental, levando a modificação anatômica do dente e a alteração de cor, prejudicando justamente na estética do paciente (SOARES, 2019).

Gonçalves *et al.* (2017), relata que dentes anteriores com sequelas pós-traumatismo podem estar associados a constrangimento social e psicológico, como sentir vergonha de sorrir, dificuldade de manter o equilíbrio emocional, problemas ao comer alguns tipos de alimentos e atrapalhar a limpeza dos dentes.

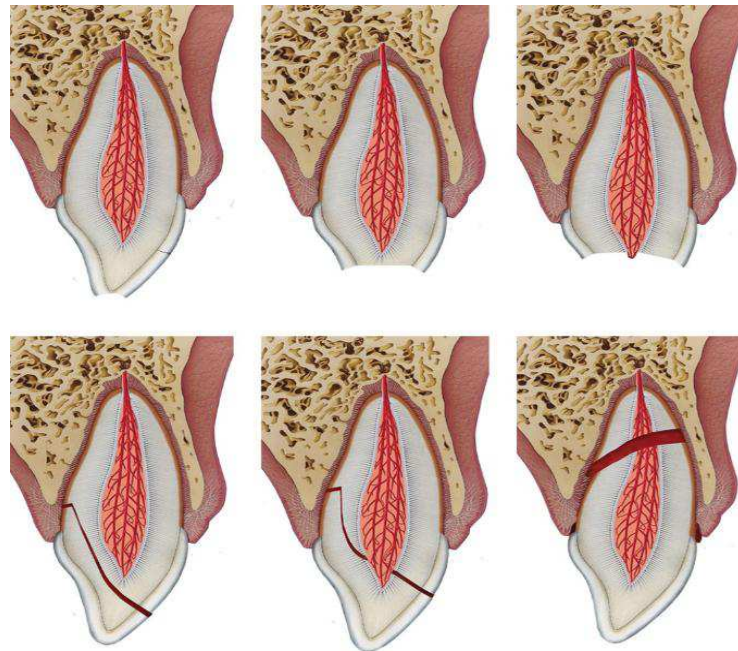
O cirurgião dentista deve sempre estar atento para a idade do paciente, pois é um fator fundamental para avaliar o ciclo biológico do dente, e assim orientar o melhor tratamento. Os traumatismos estão separados de maneira didática, de acordo com a classificação, mas vale salientar que podem ocorrer coincidentemente em um mesmo paciente e até mesmo em um único dente (WANDERLEY *et al.*, 2016).

2.2 LESÕES ORAIS DE TECIDOS DUROS

Os tipos de traumatismo dentários e suas classificações podem ser de diferentes tipos e a diferenciação entre eles é de uma grande importância, além de auxiliar no diagnóstico, acaba oferecendo uma orientação para o tratamento e prognóstico. A classificação apresentada a seguir é com base em (ANDREASEN *et al.*, 2018).

Conforme Wanderley *et al.* (2016), as lesões de tecidos duros são divididas em: fraturas de esmalte, fraturas esmalte-dentina com ou sem exposição pulpar, fraturas corono-radulares com ou sem exposição pulpar e fraturas radulares. A Figura 1 apresenta respectivamente os traumatismos citados.

Figura 1 - Lesões orais dos tecidos duros



Fonte: ANDREASEN *et al.*, 2018

Quando se trata de traumatismo envolvendo apenas esmalte, destacam-se as trincas ou fratura incompleta de esmalte e a fratura de esmalte propriamente dita. Nas trincas de esmalte, deve-se orientar o paciente a atenção mais detalhada em relação a higienização já que precisa ser feita com mais cuidado e que, também, por já ter sido quebrada a integridade dental, corre o risco de ocorrer possíveis novos traumatismos, pois a fratura de esmalte pode se tornar completa (WANDERLEY *et al.*, 2016).

As trincas acabam passando despercebidas no exame de rotina, mas, realizando um exame mais minucioso, com auxílio de transiluminação ou, dependendo da incidência dos feixes de luz do refletor, podem ser detectadas (ANDREASEN *et al.*, 2018).

Outra lesão é a fratura de esmalte, que se limita ao esmalte e tem como tratamento imediata ou tardia a retirada das bordas cortantes com discos abrasivos, usando spray de água simultaneamente, assegurando-se do desgaste efetuado e da estética dos dentes com brocas diamantadas em baixa rotação e aplicação de verniz

com flúor. Esses desgastes são geralmente efetuados em pequenas perdas ou quando há uma fratura no sentido horizontal (WANDERLEY *et al.*, 2016).

Conforme Losso *et al.* (2011), recomenda-se realizar o exame clínico visual da superfície dentária limpa, seca e bem iluminada, com o intuito de observar fissuras na coroa dentária, frequentemente perpendiculares ao longo eixo do dente. As radiografias devem ser feitas para um diagnóstico mais preciso, sendo o prognóstico favorável e a preservação fica por conta do acompanhamento clínico e radiográfico.

Já na fratura de esmalte e dentina, sem exposição pulpar é um tipo de traumatismo acontece comumente nos ângulos mesiais dos incisivos superiores, e pode ser acompanhado de lesões no tecido de suporte. Dependendo da área exposta e do volume da câmara pulpar, podem ocorrer sintomas como sensibilidade dolorosa às mudanças térmicas e à mastigação (WANDERLEY *et al.*, 2016).

Nas lesões traumáticas que tem a fratura de esmalte e dentina, com exposição pulpar, à polpa, dependendo do tempo ocorrido entre a fratura e o atendimento clínico, a porção pulpar pode proliferar formando o pólipo pulpar. Os sintomas não são muito intensos, não havendo dor espontânea, e as respostas dolorosas são manifestadas durante a mastigação ou os estímulos térmicos (WANDERLEY *et al.*, 2016).

Segundo Guedes-pinto (2016), a fratura corono-radicular com e sem exposição pulpar se difere das anteriores por ela apresentar direcionamento da linha de fratura no sentido oblíquo e envolver o esmalte, dentina, cemento radicular, podendo ou não haver exposição pulpar.

Durante o seu curso através da dentina, a fratura frequentemente expõe a polpa. O diagnóstico clínico depende da mobilidade do fragmento coronário, já na radiografia é incerto, pois existe uma dificuldade em certa frequência determinar a extensão da fratura (ANDREASEN *et al.*, 2018).

Wanderley *et al.* (2016), orienta que o tratamento deve ser semelhante aos casos de fraturas de esmalte e dentina, com ou sem exposição pulpar, apenas com mais cuidado no tecido gengival para a restauração do dente fraturado. Nos casos de rizogênese incompleta em dentes permanentes, devem ser realizados todos os esforços no sentido de preservar o remanescente pulpar para garantir a formação radicular.

As fraturas radiculares ocorrem de 0,5-7% dos traumatismos em dentes permanentes, elas são relativamente incomuns, porém representam uma cicatrização

bastante complexa devido à lesão ser concomitante a polpa (ANDREASEN *et al.*, 2018).

Segundo Wanderley *et al.* (2016), outro aspecto a ser notado é quanto à tomada radiográfica, pois, quando o feixe principal de raios-X incide na direção da linha de fratura, obtém-se a imagem nítida da linha. Quando, porém, a incidência for de forma oblíqua à fratura, é transmitida uma interpretação errada da imagem radiográfica, com duas ou mais linhas de fratura, ou a não visualização da fratura, o que não corresponde à realidade.

As tomadas radiográficas, precisam ser realizadas em três diferentes angulações verticais ou distintas técnicas radiográficas para localizar a linha de fratura (WANDERLEY *et al.*, 2016).

De acordo com Andreasen *et al.* (2018), existem quatro tipos de reparação: reparo por depósito de tecido calcificado; interposição de tecido conjuntivo fibroso; interposição de osso alveolar; e interposição de tecido granulação.

Nos casos de formação de calcificação levando a união dos fragmentos da fratura, ocorre, no sentido da polpa, depósito de dentina osteóide produzida por elementos celulares embrionários e, para a membrana periodontal, ocorre formação de cimento, formado por células oriundas do espaço periodontal (WANDERLEY *et al.*, 2016).

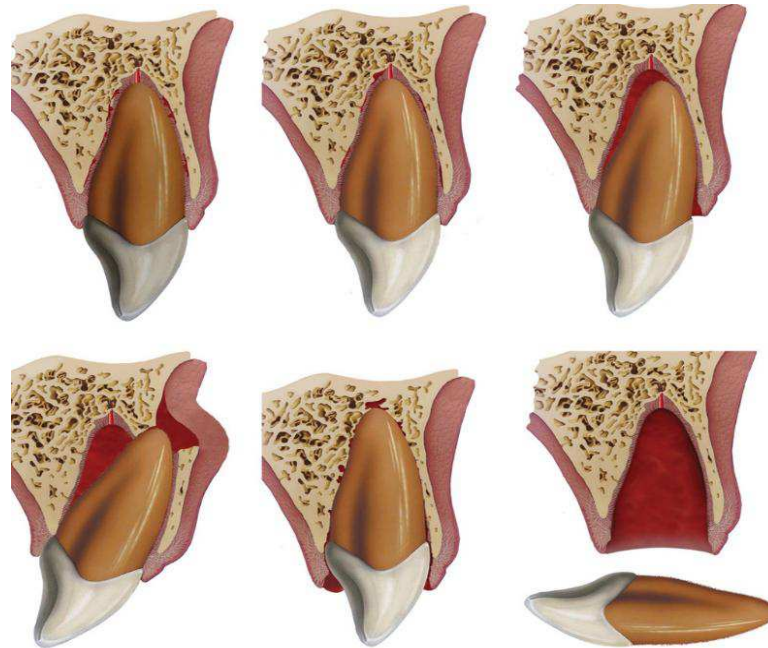
2.3 LESÕES ORAIS DE TECIDO DE SUPORTE

As lesões aos tecidos de suporte, afetam o ligamento periodontal, cuja a gravidade depende do tipo de injúria sofrida. Além de pretender manter a vitalidade e prevenir a infecção, também se almeja o suporte emergencial para reparar o dano causado pelo traumatismo (BARROS *et al.*, 2020).

Existe uma preocupação maior com as consequências causadas pelos traumatismos nos dentes permanentes devido eles se localizarem muito próximo das raízes dos dentes decíduos, sendo separadas apenas por uma fina camada de tecido ósseo permeável. (WANDERLEY *et al.*, 2016).

Conforme Gonçalves *et al.* (2017), as lesões de suporte são divididas em: concussão; subluxação; luxação extrusiva; luxação lateral; luxação intrusiva e avulsão. A Figura 2 apresenta respectivamente os traumatismos citados.

Figura 2- Lesões orais dos tecidos de suporte



Fonte: ANDREASEN *et al.*, 2018

A concussão é uma pequena lesão das estruturas de suporte do dente traumatizado, que apresenta ausência de mobilidade e não apresenta deslocamento anormal do dente de seu alvéolo. Ao exame clínico, o dente pode se apresentar ligeiramente sensível à percussão vertical e horizontal devido a edema e sangramento do ligamento periodontal, porém sem a existência de sangramento no sulco da gengiva marginal (WANDERLEY *et al.*, 2016).

É uma lesão no dente e ligamento sem deslocamento ou mobilidade do dente, uma lesão traumática com pequena intensidade sobre os tecidos de sustentação, e sem ruptura de fibras. Radiograficamente aparece sem alterações e o dente apresenta-se em posição normal no alvéolo (ANDREASEN *et al.*, 2018).

Outro trauma dentário é a subluxação, dependendo da intensidade do traumatismo pode surgir uma lesão das estruturas de suporte com ruptura de algumas fibras do ligamento periodontal, com possibilidade de ocorrer ruptura parcial do feixe vasculonervoso, ocasionando um pequeno sangramento no sulco gengival. Esse sangramento é um sinal específico e diferencial entre a concussão e a subluxação (WANDERLEY *et al.*, 2016).

A Subluxação ocorre quando um dente possui mobilidade, mas não sofreu deslocamento, é uma lesão menor do ligamento periodontal e da polpa e é causada

por um impacto agudo. O dente fica sensível à percussão e normalmente frouxo devido à ruptura das fibras do ligamento periodontal. O dente assim traumatizado pode apresentar um pequeno grau de mobilidade, porém sem deslocamento aparente no seu alvéolo dental (ANDREASEN *et al.*, 2018).

Segundo Andreasen *et al* (2018), a luxação lateral representa uma ruptura do ligamento periodontal e da polpa bem como uma lesão à lâmina óssea alveolar palatina ou vestibular. O dente é deslocado, normalmente em sentido lingual ou vestibular, ficando o imóvel nesta posição e a percussão vertical normalmente apresenta um som metálico.

Pode vir acompanhada da fratura ou não do rebordo alveolar. Para a redução da luxação, é realizado um ligeiro movimento de extrusão do dente, sendo, logo posteriormente, recolocado em sua posição original. Desse modo, após a redução da luxação lateral, com reposicionamento do dente à sua posição original, deve ser realizada a manobra de pressão bi digital, por vestibular e lingual, sobre o rebordo alveolar previamente à contenção semirrígida (WANDERLEY *et al.*, 2016).

Na lesão intitulada como luxação intrusiva acontece quando há o deslocamento apical do dente para o interior do osso alveolar. A intrusão pode ser total ou parcial, havendo compressão ou fratura do processo alveolar, particularmente na região correspondente ao ápice do dente intruído (WANDERLEY *et al.*, 2016).

Na intrusão a polpa e todas as estruturas de suporte sofrem dano máximo, pois o dente é empurrado para o interior do processo alveolar por um impacto axialmente direcionado (ANDREASEN *et al.*, 2018).

Achados clínicos revelam que o dente parece estar encurtado em suas dimensões ou, em casos severos, pode apresentar-se ausente. O ápice do dente normalmente encontra-se deslocado em direção vestibular, através da tabua óssea vestibular nos dentes decíduos e introduzido para o interior do processo alveolar nos dentes permanentes. O dente não apresenta mobilidade ou sensibilidade ao toque (GUEDES-PINTO, 2016).

A luxação extrusiva acontece quando o dente sofre um deslocamento parcial no longo eixo do dente, e tem a maior probabilidade do aparecimento de reabsorção radicular externa do tipo inflamatória, pois há rompimento do ligamento periodontal proporcionando a reabsorção, clinicamente o dente extruído é deslocado axialmente

para fora alvéolo, ficando frouxo e mantido no local por palatino através de algumas fibras intactas (WANDERLEY *et al.*, 2016).

Segundo Wanderley *et al.* (2016), estudos indicam o aparecimento de necrose após uma luxação extrusiva e que o desenvolvimento radicular é um fator importante para o aparecimento da necrose pulpar após luxação extrusiva. Dessa forma é de extrema importância o acompanhamento clínico radiográfico por, no mínimo, 18 meses, pois, assim que for constatada a necrose, o tratamento endodôntico deverá ser realizado, evitando possíveis complicações futuras, como a reabsorção externa.

A avulsão dentária é o deslocamento total ou a desarticulação completa do dente traumatizado de seu alvéolo e, talvez, um dos problemas que causam maior apreensão as vítimas. Esse tipo de traumatismo dentário ocorre mais frequentemente em pacientes de 7 aos 11 anos, quando os incisivos permanentes estão em erupção (WANDERLEY *et al.*, 2016).

A maior parte das avulsões dentárias envolve um único dente, porém certos tipos de traumatismos tem um impacto mais intenso, como acidentes de automóveis e prática de esportes, favorecem o envolvimento de mais dentes (WANDERLEY *et al.*, 2016).

De acordo com Andreasen *et al.* (2018), estudos demonstram que está lesão é uma das mais graves lesões dentárias, e o prognóstico é dependente das ações tomadas no local do acidente, imediatamente após a avulsão.

2.4 TRATAMENTO ODONTOLÓGICO EM DENTES TRAUMATIZADOS

Os traumatismos dentários apresentam bastante similaridade, e, de acordo com a literatura, pode ser estabelecido o mesmo tratamento para ambas dentições (WANDERLEY *et al.*, 2016).

A realização da anamnese no primeiro momento, caracteriza a etapa de grande importância para o sucesso e melhor tratamento para um atendimento seguro (LOSSO *et al.* 2011).

Em relação ao traumatismo considera-se: como aconteceu o trauma dentário buscando verificar as possíveis zonas de lesão. Quando ocorreu o trauma, pois o

tempo influenciará na decisão da melhor conduta a ser tomada no tratamento do caso, e onde ocorreu o trauma com a finalidade de saber se há possibilidade de contaminação do ferimento (ANDREASEN *et al.*, 2018).

Costa *et al.* (2014) afirmam que o atendimento emergencial para dentes traumatizados é crucial para obter êxito no tratamento. A ausência de conhecimento e despreparo, tanto da população como de profissionais da área da saúde, em lidar com o atendimento inicial exige bastante cautela.

Os tipos de tratamento para dentes traumatizados podem variar, dependendo do tipo de fratura e/ou da gravidade do deslocamento do elemento dentário. As informações disponíveis estão de forma estruturada, permitindo desenvolver as opções de tratamento mais utilizadas diante das injúrias traumáticas. (ANDREASSEN *et al.*, 2018).

2.4.1 Colagem autógena do fragmento dental

De acordo com Albuquerque *et al.* (2011), uma alternativa que tem se tornado mais viável, devido à modernização dos adesivos é a colagem autógena de fragmento dental, cuja técnica mantém a morfologia, cor, textura e estética do dente, restabelecendo a sua função e sendo uma alternativa ao tratamento restaurador.

Com a técnica de colagem autógena é possível evitar maior desgaste da estrutura dentária remanescente, em um procedimento rápido, de baixo custo e conservador, que pode ser realizado com emprego de sistemas adesivos e está associado à utilização de resinas compostas ou cimentos resinosos (LIMA *et al.*, 2018).

A fratura de esmalte, esmalte e dentina e fraturas coronárias consideram como opção esse tipo de tratamento, tendo em vista o aproveitamento do dente natural, otimiza o acabamento, levando a uma estética mais excelente e duradoura (CHAZINE *et al.*, 2011).

2.4.2 Restauração com resina composta

De acordo com Traebert *et al.* (2010), o tratamento restaurador com resina composta é uma opção quando não foi possível preservar o fragmento dentário. O

sucesso do tratamento estético em dentes anteriores fraturados envolve detalhada anamnese e exame clínico minucioso, além de realização de exames radiográficos.

As fraturas de esmalte e dentina necessitam da restauração de resina, pois tem como finalidade a vedação dos túbulos dentinários e restaurar a estética. A utilização das resinas compostas para a restauração de dentes incisivos que apresentam fraturas coronárias é uma opção de tratamento conservador, oportuna e econômica que produz excelentes resultados (GONÇALVES *et al.*, 2013).

2.4.3 Contenção

A contenção é um meio de fixação que visa que os dentes fiquem em posição de repouso, para facilitar o processo de reparação, do feixe vâsculo-nervoso, bem como as fibras periodontais (LOSSO *et al.*, 2011).

É feita nos casos em que ocorre muita mobilidade ou traumatismos envolvendo dentes vizinhos, como luxação lateral e extrusiva para um maior conforto do paciente por aproximadamente duas semanas (ANDREASEN *et al.*, 2018).

É necessário manter a integridade dos tecidos e proporcionar as condições adequadas de higiene para evitar a acumulação de placa bacteriana. Quando recomendada, deve ser colocada, no terço médio, da face vestibular dos dentes traumatizados e adjacentes (LOSSO *et al.*, 2011).

As contenções mais usadas são as que empregam fios de náilon ou de aço fixados aos dentes com resina composta. Podem ser flexíveis ou semirrígidas com fios de náilon e são geralmente utilizadas quando há lesões nos tecidos de sustentação e as rígidas, quando ocorrem fraturas radiculares (LOSSO *et al.*, 2011).

2.4.4 Reimplante biológico imediato

O reimplante dental é a conduta de reposicionar no alvéolo o elemento acidentalmente ou intencionalmente avulsionado. É alternativa usada para reintegrar o órgão a sua posição anatômica normal. É uma das condutas mais conservadoras na odontologia, já que permite a preservação da função e da estética, e reduz o impacto psicológico decorrente da perda imediata (RAMOS, 2014).

O reimplante imediato é indicado nos casos de avulsão, quando o tempo extra-alveolar for menor que 60 minutos. As células do ligamento periodontal estão provavelmente viáveis e o elemento deve ser rapidamente armazenado em soro fisiológico, ou leite (FOUAD *et al.*, 2020).

O reimplante não está indicado na dentição decídua por ser um procedimento que envolve condições muito específicas para o seu sucesso e pela possibilidade de lesão do germe do permanente, pois é possível que o coágulo seja forçado para o interior da região do folículo (LOSSO *et al.* 2011).

Após ser realizado o reimplante do dente avulsionado, deve ser feita a estabilização com esplintagem semi-rígida durante o tempo de 7 a 14 dias utilizando fio de nylon com resina composta (ANDREANSEN *et al.*, 2018).

2.4.5 Terapia endodôntica

O tratamento endodôntico consiste, na desinfecção dos canais radiculares, os quais devem ser obturados completamente, antes da reconstrução dentária. A intervenção endodôntica deve ser iniciada a partir da observação de sinais radiográficos de reabsorção radicular interna (MORELLO *et al.*, 2011).

É uma forma de tratamento mais conservador, suspendendo o processo de reabsorção interna bem como, no caso de polpa necrosada e/ou infectada, através da remoção do conteúdo necrótico e obturação do sistema de canais radiculares, impedindo o desenvolvimento da infecção (VAZ *et al.*, 2011).

Durante o traumatismo se houver exposição pulpar, a polpa exposta pode ser tratada com êxito, e duas opções de tratamento são recomendadas: capeamento pulpar direto e pulpotomia parcial. Já que existe a possibilidade do envolvimento da polpa, restaurações provisórias também pode ser uma escolha de tratamento, como coroas de aço inoxidável, coroa de resina composta, ou ainda uma coroa imediata feita de material para coroas e pontes (ANDREANSEN *et al.*, 2018).

2.4.6 Restauração com pino de fibra de vidro

Os pinos de fibra de vidro são estrutura em arranjo de fibras, as quais são responsáveis por oferecer uma elevada resistência a trações sendo estabelecida

sobre uma matriz de resina elaborada para suportar forças compressivas (BORGES *et al.*, 2017).

É indicado o uso de pinos de fibra de vidro em casos de dentes que apresentam elevadas perdas de estrutura dentária em decorrência de traumas, como as fraturas corono-radiculares (BORGES *et al.*, 2017). Os pinos ainda trazem vantagens como distribuição mais homogênea das cargas mastigatórias que atuam na raiz, periodonto e osso, e conferem retenção do conjunto: remanescente dentário, pino e restauração (MELO *et al.*, 2015).

Além disso estudos apontam a vantagem do uso de pinos de fibra de vidro quando comparados àqueles de carbono ou metálico, sendo estes últimos limitantes devido a escurecimento do elemento dentário e grande risco de fratura (BORGES *et al.*, 2017).

2.4.7 Extrusão ortodôntica

A extrusão ortodôntica, é o procedimento no qual o dente é deslocado por meio da utilização de forças ortodônticas no sentido de sua irrupção, é um dos movimentos dentários utilizados junto ao tratamento endodônticos e restauradores de dentes traumatizados (SILVA *et al.*, 2020).

Intitulada também como irrupção forçada, a extrusão ortodôntica é um procedimento terapêutico de grande valor no tratamento das invasões do espaço biológico em áreas onde existe envolvimento estético (SILVA *et al.*, 2020).

Pode ser realizada de forma lenta, nos casos em que se deseja a formação de tecido periodontal de proteção ou sustentação. Ou rápida, quando não se deseja que o tecido acompanhe a extrusão dentária (MARTOS *et al.*, 2014).

O reposicionamento ortodôntico dos dentes após o trauma é realizado nos casos de luxação intrusivas em dentes permanentes, dentro de 3 semanas após o episódio traumático, desta forma, facilitando a extrusão dentária e minimizando o risco de sequelas subsequentes (SILVA *et al.*, 2020).

2.5 MANEJO EMERGENCIAL PÓS-TRAUMATISMO DENTAL

Os manejos emergências são úteis para oferecer o melhor atendimento possível de maneira eficiente. Um dos fatores que auxilia no prognóstico mais

favorável é o atendimento imediato, porém esse atendimento nem sempre ocorre, já que o paciente não procura o cirurgião-dentista em tempo hábil ou não sabe como agir adequadamente (ANDERSSON *et al.*, 2012).

Pressupondo que o sucesso do tratamento do traumatismo dentário depende das medidas que são tomadas imediatamente após o acidente, a falta de conhecimento, com relação à conduta inicial frente aos traumatismos, pode colaborar para as consequências causadas pelo trauma dentário (OLIVEIRA *et al.*, 2013).

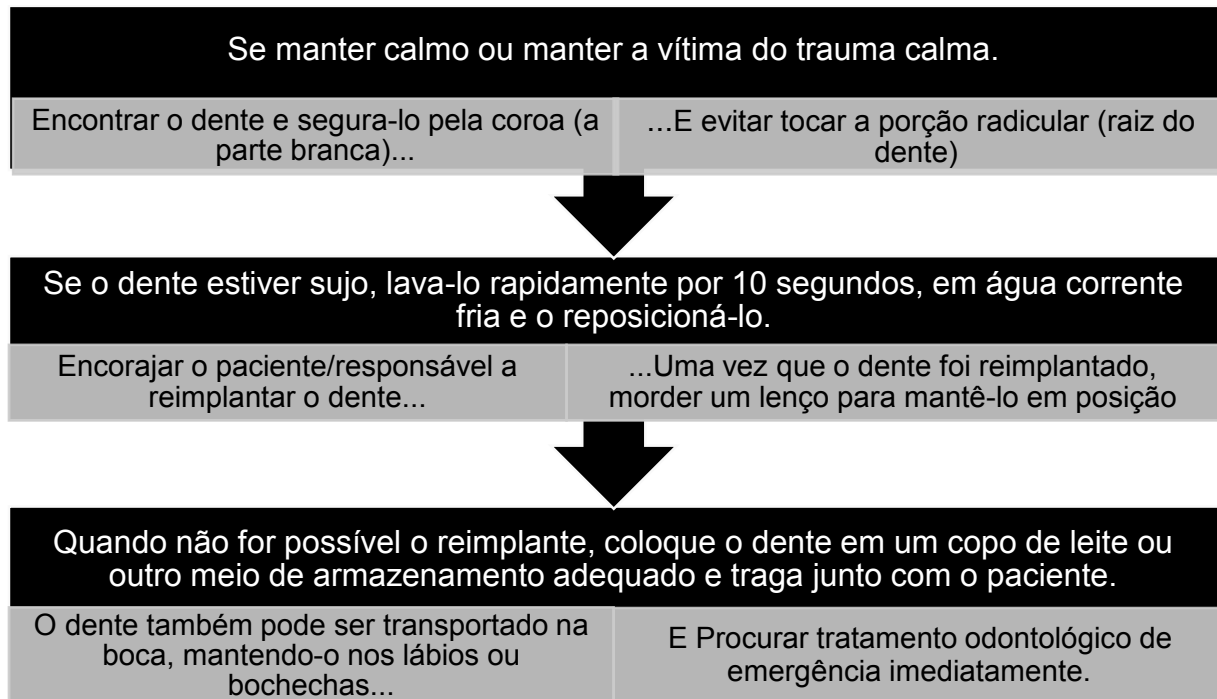
Sabendo que ainda é alta a prevalência dos traumatismos dentários na população, estudos demonstram que os pais/responsáveis possuem pouco conhecimento sobre os traumatismos dentários, nota-se a escassez de orientações para esclarecimento da população sobre como proceder em casos de acidentes traumáticos envolvendo a dentição, ou mesmo para alertar sobre possíveis meios de prevenções. Desta forma é fundamental que essas pessoas presentes no momento do trauma dentário, possuam conhecimentos básicos a respeito das condutas de urgência para prestar os primeiros atendimentos ao traumatizado (OLIVEIRA *et al.*, 2013).

É de extrema importância que além dos cirurgiões-dentistas, professores, pais, responsáveis e outros profissionais da saúde tenham esse conhecimento sobre a importância da prevenção e do correto atendimento ao traumatismo dentário, destacando o quanto a vítima pode ser beneficiada com estas condutas (MARQUES *et al.*, 2020).

Os cirurgiões-dentistas devem estar sempre preparados para aconselhar o público sobre os primeiros socorros dos dentes traumatizados já que um dente que sofreu um trauma é uma das situações reais de emergência odontológica (ANDERSSON *et al.*, 2012).

Além de um aumento da conscientização pública a partir de campanhas promovidas pela mídia, profissionais de saúde, responsáveis legais e educadores devem receber informações sobre como proceder nessas situações emergenciais. Essas instruções podem ser repassadas por telefone, mensagem de texto ou até mesmo chamadas de vídeos via rede social para as pessoas que estejam no local do acidente conseguir auxiliar no primeiro atendimento pós trauma (ANDERSSON *et al.*, 2012).

Conforme Andersson *et al* (2012), algumas medidas podem ser feitas como alternativas para os primeiros momentos após o traumatismo e de como fazer armazenamento do elemento caso necessário.



Fonte: ANDERSSON *et al.*, 2012

3 CONSIDERAÇÕES METODOLÓGICAS

O presente estudo utilizou uma abordagem teórica, através de revisão bibliográfica do tipo integrativa. A revisão integrativa é um método com a mais ampla abordagem metodológica referente às revisões, permitindo a inclusão de estudos experimentais e não experimentais para uma compreensão completa dos acontecimentos analisados que objetiva sintetizar resultados obtidos em pesquisas sobre um tema ou questão, de maneira sistemática, ordenada e abrangente, faz a combinação de dados da literatura teórica e empírica, além de incorporar vários propósitos como a definição de conceitos, revisão de teorias e evidências ou análise metodológica dos estudos incluídos de um tópico particular (SOUZA *et al.*, 2010; ERCOLE *et al.*, 2014).

Para construção da revisão integrativa foram obedecidas sequências para o alcance dos objetivos propostos, são estas: primeira etapa: identificação do tema e

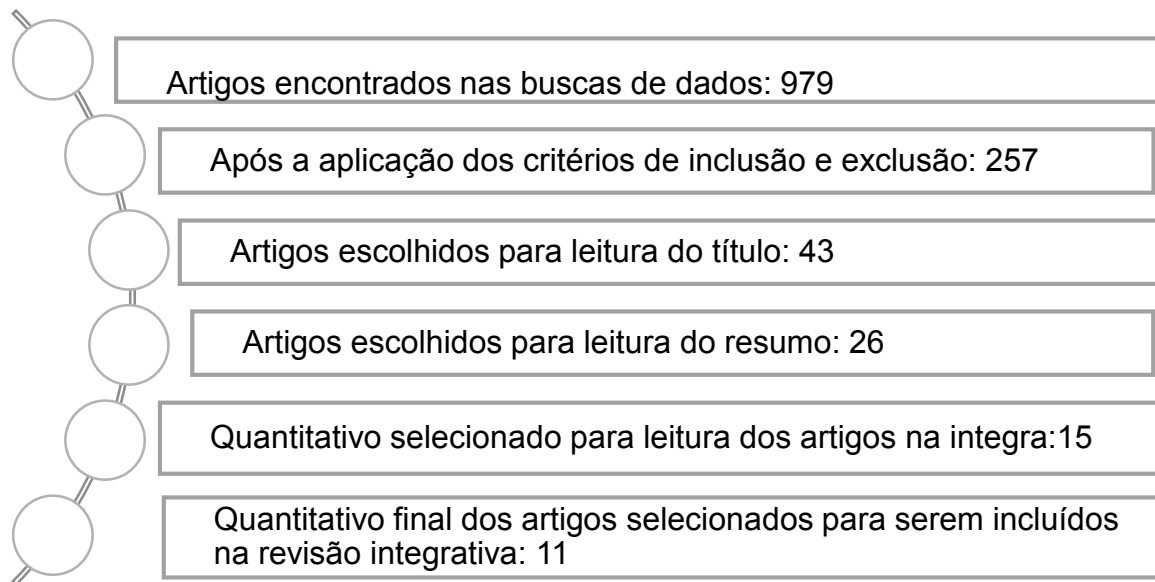
seleção da hipótese da revisão integrativa; segunda etapa: estabelecimento de critérios para inclusão e exclusão de estudos e amostragem; terceira etapa: definição das informações a serem extraídas dos estudos selecionados e categorização dos estudos; quarta etapa: avaliação dos estudos incluídos na revisão integrativa; quinta etapa: interpretação dos resultados; sexta etapa: apresentação da revisão/síntese do conhecimento (MENDES *et al.*, 2008).

O levantamento dos artigos na literatura foi realizado através de busca nas bases de dados onde foram pesquisados os sites científicos SCIELO, PubMed, LILACS (Literatura Latino-Americana e do Caribe em Ciências da Saúde) vinculada à Biblioteca Virtual de Saúde – BVS, além de livros e revistas que fazem referência sobre o tema proposto conferindo resultados fidedignos e ainda permitirá transparência e segurança em relação aos dados coletados.

Os descritores foram definidos por meio da consulta aos Descritores em Ciências da Saúde – DeCS, sendo esses: traumatismo dentário; avulsão dentaria; reimplante dentário utilizando o filtro título, resumo e assunto na base de dados. Estes descritores foram utilizados de forma combinada, utilizando-se o operador *booleano* AND.

A partir da aplicação dos critérios de inclusão, foram selecionados artigos, que abordavam a temática, com textos em linguagem português ou inglês, em periódicos indexados na base de dados Scielo, PubMed e Lilacs, publicados no período de 2016 a 2021, disponíveis de forma gratuita nas plataformas. Os critérios de exclusão aplicados foram: trabalhos que fugiam da temática proposta, artigos que tratavam de traumatismos em dentes decíduos, artigos publicados fora do recorte temporal proposto.

Foram encontrados inicialmente 979 resultados, onde os critérios de inclusão e exclusão foram aplicados e filtrados 257 trabalhos. Após a leitura dos títulos foram selecionados 43 trabalhos. A partir da leitura de 26 resumos, foram selecionados para a leitura íntegra 15 trabalhos, onde quatro foram excluídos, totalizando ao final 11 artigos selecionados para elaboração de fichamento e inclusão no trabalho de pesquisa (quadro 01).

Quadro 1 – Buscas na base de dados SCIELO, LILACS E PUBMED.**4 RESULTADOS E DISCUSSÃO**

Os estudos foram selecionados, analisados e dispostos em quadro, com o objetivo de expor informações fundamentais como autor(es), título, objetivo, desfecho principal e ano de publicação (Quadro 2). Esta apresentação dos achados científicos se dar mediante a necessidade de identificação das concepções trazidas por cada autor, o que torna o processo de leitura mais dinâmico e facilita o entendimento da comunidade científica.

Quadro 2 – Detalhamento de artigos incluídos na pesquisa.

| | Autor | Título | Objetivo | Desfecho | Ano |
|----|---------------------------|--|--|---|------------|
| 01 | CARNEIRO <i>et al.</i> | Os traumatismos dentários na primeira infância têm potencial para afetar a qualidade de vida das crianças e das famílias | Avaliar a influência do traumatismo dentário na qualidade de vida relacionada à saúde bucal de crianças e suas famílias. | O trauma dental não influenciou negativamente a qualidade de vida das crianças e suas famílias. Entretanto, especificamente a avulsão, e a experiência de cárie nos dentes anteriores em famílias de baixa renda estiveram associadas a uma percepção negativa da qualidade de vida. | 2020 |
| 02 | ANTUNES <i>et.al.</i> | Trauma dental e protetor bucal: conhecimento e atitudes em estudantes de graduação em Educação Física | Avaliar o conhecimento e as atitudes de estudantes de Educação Física de Universidades públicas do Estado do Rio de Janeiro, Brasil, em relação ao traumatismo dentário e uso de protetor bucal. | O conhecimento sobre trauma dental e uso de protetor bucal em estudantes de graduação em educação física é insuficiente; a maioria dos estudantes de educação física tem atitudes inconsistentes em relação a avulsão de dente; é necessário incluir esse tema nas disciplinas de primeiros socorros dos currículos de educação física; o cirurgião-dentista deve estar atualizado e preparado para oferecer tal conhecimento a profissionais de educação física e outros | 2016 |

| | | | | | |
|----|---------------------------|--|--|---|------|
| | | | | profissionais envolvidos com atividades esportivas. | |
| 03 | ÁVILA NETO, <i>et al.</i> | Qual o conhecimento dos responsáveis pelas crianças Atendidas no centro de saúde veiga de almeida sobre traumatismo dentário? | Verificar se os responsáveis pelas crianças, com histórico ou não de traumatismo dentário, atendidas no Centro de Saúde Veiga de Almeida, tinham conhecimento sobre trauma dentoalveolar e acesso a Informações pertinentes aos procedimentos de urgência. | Conclui-se que os responsáveis apresentaram pouco conhecimento sobre traumatismos e o atendimento de urgência realizado no âmbito odontológico, independente das suas crianças terem passado ou não pela experiência. | 2018 |
| 04 | MESQUITA, <i>et al.</i> | Um estudo retrospectivo de 12 anos de casos de avulsão em um serviço público de trauma odontológico brasileiro | Esse estudo teve como objetivo fornecer uma avaliação detalhada dos casos de avulsão em um serviço de trauma odontológico de grande porte | Concluiu-se que apesar dos melhores esforços dos leigos que atendem vítimas de avulsão, grande parte dos dentes avulsionados são manejados incorretamente, o que prejudica o prognóstico ou muitas vezes impede o reimplante. É evidente que políticas públicas educacionais devem ser implementadas a fim de fornecer informações sobre avulsão dentária. Além disso, programas preventivos baseados nas características epidemiológicas de cada comunidade devem ser criados. Espera-se que a combinação de ações preventivas e educativas diminua as taxas de acidentes por avulsão e melhore o prognóstico em longo prazo dos dentes reimplantados. | 2017 |

| | | | | | |
|----|----------------------------|--|--|---|------|
| 05 | GONÇALVES <i>et al.</i> | Avulsion and replantation of permanent incisors: 13 years of control | Relatar um caso clínico de avulsão e reimplante dentário do dente 11, em uma criança com 11 anos de idade, que permanecia na cavidade bucal há 13 anos | O incisivo central superior direito, avulsionado, reimplantado e anquilosado, apresentou um quadro evolutivo de reabsorção radicular por substituição, porém inativo até o último acompanhamento. Após tratamento endodôntico e acompanhamento clínico e imaginológico, o dente permaneceu na cavidade bucal em função, sem sintomatologia e esteticamente agradável após 13 anos do reimplante. | 2019 |
| 06 | DAY <i>et al.</i> | Interventions for treating traumatised permanent front teeth: avulsed (knocked out) and replanted (Review) | Comparar os efeitos de uma série de intervenções para o tratamento de dentes frontais permanentes traumatizados com lesões por avulsão. | Com base nos resultados dos estudos incluídos, não há evidência suficiente para apoiar ou refutar a eficácia de diferentes intervenções para dentes anteriores permanentes avulsionados e reimplantados. A qualidade geral da evidência existente foi muito baixa e, portanto, muito cuidado deve ser exercido ao generalizar os resultados dos estudos incluídos. Há necessidade urgente de outros ensaios clínicos randomizados bem desenhados. | 2019 |

| | | | | | |
|----|----------------------------|--|--|--|------|
| 07 | UZAREVIC, <i>et al.</i> | Knowledge on Pre-Hospital Emergency Management of Tooth Avulsion among Croatian Students of the Faculty of Education | O objetivo deste estudo foi avaliar o conhecimento sobre avulsão dentária e resposta a primeiros socorros odontológicos entre estudantes croatas da faculdade de educação. | O estudo atual confirmou que os futuros professores do ensino fundamental tem falta de conhecimento para uma resposta imediata a avulsão dentária, deixando pequenas chances de um prognostico bem sucedido do reimplante dentário. | 2020 |
| 08 | MULLER, <i>et al.</i> | Survival and complication analyses of avulsed and replanted permanent teeth | Analisar o prognóstico para dentes permanentes avulsionados e reimplantados em relação à longevidade e complicações em relação a variáveis influentes relevantes. | Um terço dos dentes avulsionados reimplantados foram perdidos durante o período médio de observação de 3,5 anos, e apenas um em cada quatro dentes reimplantados apresentou cicatrização funcional. Os dentes foram perdidos mais cedo nos casos relacionados à reabsorção inflamatória (média, 1,7 anos) do que nos casos relacionados à reabsorção por substituição (média, 6,1 anos). Portanto, pode-se concluir que a avulsão dentária continua sendo uma lesão dentária grave com prognóstico imprevisível, o que exige novas pesquisas fundamentais com o objetivo de manter e / ou regenerar o LPD após a avulsão dentária. | 2020 |

| | | | | | |
|----|--------------------------|---|--|--|------|
| 09 | BUCCHI, <i>et al.</i> | Knowledge and attitudes of dentists regarding traumatic dental injuries | O objetivo deste estudo foi avaliar o nível de conhecimento dos cirurgiões-dentistas sobre o tratamento de diversas lesões dentárias. | Os resultados revelaram um conhecimento desigual entre os dentistas dependendo do tipo de lesão por traumatismo dentário. Dentistas precisam melhorar seus conhecimentos sobre como tratar a intrusão dentária, luxação lateral e avulsão de dentes maduros e o uso de divisão, uma vez que apenas metade ou menos aplicaria os tratamentos corretos. Por contraste, conhecimento sobre o tratamento de dentes avulsionados imaturos e fraturas complicadas são satisfatórias. | 2021 |
| 10 | ZAHER, <i>et al.</i> | An educational intervention for improving knowledge of Syrian school children about avulsion using the "save your tooth" poster | O objetivo deste estudo foi investigar a eficácia da intervenção educacional utilizando a versão árabe do pôster "salve seu dente" desenhado pela International Association of Dental Traumatology IADT, para melhorar p conhecimento de escolares sobre o manejo de primeiros socorros na avulsão de dentes permanentes | Os resultados deste estudo abordaram a importância de intervenção educacional na melhoria do conhecimento de alunos sobre avulsão. Outras intervenções são essenciais para educar todos os alunos sírios e sociedade sobre avulsão de dentes permanentes e prevenir sua estética negativa, funcional, psicológica e econômica impactos. | 2021 |

| | | | | | |
|----|---------------------------------|---|---|--|------|
| 11 | NINGTHOUJA M, <i>et. al.</i> | Parental self-perceived knowledge and attitudes toward emergency management of avulsed permanent teeth in Imphal: A cross sectional study | O presente estudo tem como objetivo avaliar o conhecimento e a atitude dos pais do Imphal em relação ao manejo de emergência de dente permanente avulsionado por meio de questionário de autorrelato. | Dentro das limitações do presente estudo, pode-se concluir que há um pequeno grau de conhecimento sobre o conhecimento do manejo de emergência de dentes permanentes avulsionados em Imphal. É necessário treinar os profissionais de saúde para o uso de estratégias de comunicação adequadas que possam ajudar a reduzir o medo dos pais quanto à realização de procedimentos de auto reimplante. Também é necessário enfatizar que as escolas devem reconhecer a substância na obtenção de treinamento sobre acidentes odontológicos, visto que geralmente pessoas não profissionais estão presentes no local do acidente, e seu conhecimento pode permitir que tomem uma decisão rápida antes do atendimento odontológico profissional primário. | 2019 |
|----|---------------------------------|---|---|--|------|

Fonte: Acervo pessoal dos dados coletados pela pesquisadora.

Existe um elevado número de estudo sobre traumatismo na literatura, porém os estudos abordam de diferentes formas o foco sobre os tipos do traumatismo dentário (MARTINS, 2011).

Nos 11 documentos listados acima, foram encontradas informações sobre os tipos de trauma sendo eles os mais mencionados: fratura do esmalte; fratura de esmalte e dentina e avulsão dentária. As diferenças observadas ocorrem devido o foco da pesquisa e os lugares onde foi realizada (Martins, 2011). Dentre esses, é importante corroborar que um quantitativo de 07 estudos tinham como foco a lesão traumática intitulada avulsão, sendo sempre considerado o tipo do traumatismo que causa um maior impacto psicoemocional. Dados confirmados nos estudos de Martins (2011), onde o mesmo afirma que o trauma dentário em dentes permanentes acarreta problemas para o bem estar social, além dos agravos funcionais e psicológicos. Ocorre a insatisfação com a aparência de fraturas não tratadas, as quais reduzem o sorriso e socialização.

A avulsão dentária representa aproximadamente 15% das lesões traumáticas da dentição permanente, sendo acometida com mais frequência nos acidentes, e acaba sendo mais citada. A avulsão dentária é uma das lesões traumáticas mais complexa, e o sucesso do seu tratamento depende das ações tomadas no local do acidente (MARQUES, *et al.*, 2020).

Outros estudos sobre a necessidade de tratamento são escassos na literatura, tornando mais complexas a discussão desse assunto (TRAEBERT *et al.*, 2010). Os estudos citados apresentaram poucos relatos sobre as alternativas para todos os tipos de trauma, a maior parte apresenta a alternativa de tratamento para traumatismo por avulsão dentaria.

Nota-se que o atendimento de urgência e o manejo da resolutividade destaca que o reimplante imediato é citado na maior parte dos artigos como o tratamento de primeira escolha para dentes permanentes que sofreram a avulsão dentária. Este, quando executado no tempo apropriado e de forma correta, pode levar a uma real diminuição dos danos sofridos, bem como limitar surgimento de sequelas permanentes (VICTORINO *et al.*, 2013).

Dentre todos os artigos pesquisados, somente o de Bucchi, (2021) apresentou um conhecimento sobre os variados tipos de tratamento. Nesse mesmo estudo aborda-se o nível de conhecimento dos dentistas em relação a esses tratamentos, e nota-se que há um déficit de conhecimento por partes desses profissionais em relação a qual conduta seguir. Corroborando esse achado, Pinheiro *et al.* (2014), observaram que as respostas dos dentistas foram divergentes em relação ao qual tipo de tratamento seguir mediante ao caso de traumatismo.

A conduta do tratamento para avulsão e fraturas coronárias são as que mais são conhecidas e as que mais se aplicam como alternativa de tratamento, porém quando se questionou sobre quais tipos de tratamento referentes as outras lesões traumáticas como intrusão, luxação lateral, a conduta de qual tratamento de escolha se aplicaria foi insatisfatória.

Victorino *et al.* (2013), concordam que após as luxações traumáticas ou avulsões de dentes permanentes, os mesmos são normalmente reposicionados e reimplantados respectivamente passando posteriormente pelo processo de imobilização. O método de imobilização utilizado é um importante aspecto no tratamento do trauma agudo.

É também importante ressaltar que cada intervenção realizada pós-traumatismo tem como objetivo reduzir a infecção ou alterar a resposta inflamatória. Em um outro estudo ressalta que o atendimento de urgência é fundamental para o sucesso do tratamento que sofreram o traumatismo e o prognóstico depende das ações tomadas no local do acidente, imediatamente após o trauma (MARQUES *et al.*, 2020). Ações estas relacionadas ao tempo, armazenamento, manipulação do dente e técnica realizada para o tratamento, sempre visando a manutenção das células do ligamento periodontal. Quando reimplantado em até 30 minutos após a avulsão, há 90% de chance de sucesso, no entanto, depois 2 horas, a chance de sucesso diminui para aproximadamente 5%.

Silva Júnior *et al* (2015), confirmam que em relação ao tempo de permanência extra alveolar, quanto menor for o tempo de permanência do dente fora do alvéolo, melhor será o prognóstico do reimplante dental. E que literatura preconiza como percentual de sucesso muito elevado, reimplantes realizados em até 30 minutos após a avulsão. Dentes por mais de 30 minutos fora do alvéolo diminuem o percentual de

sucesso, devido à rápida necrose das células do ligamento aderidas ao dente. Dentes com período extra alveolar superior a 2 horas geralmente exibem extensas reabsorções radiculares.

Uzarevic *et al.* (2020), concluíram em seus estudos que os professores do ensino fundamental têm falta de conhecimento para uma resposta imediata à avulsão dentária, deixando pequenas chances de um prognóstico bem-sucedido do reimplante dentário.

Essa falta de conhecimento também foi confirmada por Ningthoujam *et al.* (2019), onde dentre os entrevistados 11,8% revelaram que tentariam o auto reimplante, e apenas 22,2% dos entrevistados responderam sobre o reimplante imediato, enquanto a maioria (60,2%) dos entrevistados concordou com o reimplante em uma visita posterior.

Por tanto, a maior parte dos artigos mostra que as pessoas não tem muito conhecimento sobre o tratamento para o traumatismo dentário, e que as que tem não sabem agir mediante a uma urgência. Isso engloba desde os profissionais da saúde aos pais ou responsáveis. É necessária a implementação de estratégias educacionais voltadas para os pais/responsáveis, com orientação para caso ocorrer trauma dentário. O cirurgião-dentista além de se atualizar pode desenvolver estratégias para transmitir informações aos profissionais de qualquer área, desenvolvendo ações para promover a saúde de todos.

5 CONSIDERAÇÕES FINAIS

Os resultados encontrados confirmam que a maior parte da população possui nível de conhecimento considerado insatisfatório em relação aos traumas dentários, havendo também uma deficiência de conhecimento por parte dos cirurgiões dentistas durante a conduta e manejo em frente aos tratamentos para dentes permanentes traumatizados.

É importante que os profissionais conheçam os variados tipos de fraturas dentais afim de conduzir um correto plano de tratamento para o paciente, seja um

reimplante biológico com ou sem contenção, restauração de resina composta, pinos intra-radulares e coroas totais.

Nesse cenário, conclui-se que é de extrema importância que professores, pais e profissionais da saúde possam oferecer um tratamento imediato e seguro para que as sequelas do traumatismo sejam diminuídas. Adicionalmente, estratégias de saúde pública sobre o tema devem ser implantadas nas escolas, creches e postos de saúde, a fim de propagar o conhecimento do tema à população e profissionais, pois a falta de informação sobre traumas dentais para a população em geral é deficiente e as possíveis formas de prevenção ainda está limitada há algumas áreas, resultando em possíveis danos futuros no paciente traumatizado.

REFERÊNCIAS

AILLON, I. E. V. *et al.* Conceitos atuais sobre traumatismo dentário em dentes de leite. **Rev. Assoc. Paul. Cir. Dent**, Sao Paulo, v. 69, n. 2, p.194-195, 2015.

Disponível em: http://revodontobvsalud.org/scielo.php?pid=S0004-52762015000400016&script=sci_arttext. Acesso em: 20 mar. 2021

ALBUQUERQUE, R.C. *et al.* Restauração de dentes traumatizados. **Arquivos em Odontologia**, Belo Horizonte, v. 47, n. 2, 2011. Disponível em:

http://revodontobvsalud.org/scielo.php?pid=S1516-09392011000600022&script=sci_arttext. Acesso em: 15. Maio. 2021.

ANDERSSON, L *et al.* International Association of Dental Traumatology guidelines for the management of traumatic dental injuries: 2. avulsion of permanent teeth. **Dental Traumatology**, v. 28, n. 2, p. 88-96, mar. 2012. Disponível em:

<http://dx.doi.org/10.1111/j.1600-9657.2012.01125.x>. Acesso em: 15. Outubro. 2021.

ANDREASEN, J. O.; ANDREASEN, F. M.; ANDERSSON, L. Textbook and color atlas of traumatic injuries to the teeth. 5th ed. Nova Jersey: Wiley-Blackwell, 2018.

ANTUNES, L.A.A *et al.* Trauma dental e protetor bucal: conhecimento e atitudes em estudantes de graduação em educação física. **Revista Brasileira de Educação Física e Esporte**, v. 30, n. 2, p. 287-294, jun. 2016. Disponível em:

<http://dx.doi.org/10.1590/1807-55092016000200287>. Acesso em: 15. Outubro. 2021.

ÁVILA NETO, H.D.S *et al.* Qual o conhecimento dos responsáveis pelas crianças atendidas no centro de saúde Veiga de Almeida sobre traumatismo dentário? **Revista de Odontologia da Universidade Cidade de São Paulo**, v. 29, n. 3, p. 208, jul. 2018. Disponível em:

http://dx.doi.org/10.26843/ro_unicidv2932017p208-214. Acesso em: 15. Outubro. 2021.

BORGES, P. H.T. *et al.* **Indicações de pinos de fibra de vidro**. 18 f. TCC (Graduação) - Curso de Odontologia, Universidade de Uberaba, Uberaba, 2017.

Brasil. Ministério da Saúde (MS). **Caderno de educação básica de saúde bucal nº 17**: MS; 2008. Disponível em:

https://bvsms.saude.gov.br/bvs/publicacoes/saude_bucal.pdf. Acesso em: 20 mar. 2021.

BUCCHI, C. *et al.* Knowledge and attitudes of dentists regarding traumatic dental injuries. **European Journal Of Paediatric Dentistry**, v. 22, n. 2, p. 114-118, jun. 2021. Disponível em <http://dx.doi.org/10.23804/ejpd.2021.22.02.5>. Acesso em: 25. Outubro. 2021.

- CARNEIRO, D.P.A *et al.* Does dental trauma in early childhood have the potential to affect the quality of life of children and families? **Revista Paulista de Pediatria**, v. 39, p. 01-05, nov. 2020. Disponível em: <http://dx.doi.org/10.1590/1984-0462/2021/39/2019329>. Acesso em: 25. Outubro. 2021.
- CHAZINE, M. *et al.* Evaluation of the fracture resistance of reattached incisal fragments using different materials and techniques. **Dental Traumatology**, v. 27, n. 1, p. 15-18, 18 jan. 2011. Disponível em: [10.1111/j.1600-9657.2010.00951.x](https://doi.org/10.1111/j.1600-9657.2010.00951.x). Acesso em: 23 mar. 2021.
- COSTA, L.E.D *et al.* Trauma dentário na infância: avaliação da conduta dos educadores de creches públicas de Patos-PB. **Revista de Odontologia da Unesp**, v. 43, n. 6, p. 402-408, dez. 2014. Disponível em: [dx.doi.org/10.1590/1807-2577.1053](https://doi.org/10.1590/1807-2577.1053). Acesso 23 abr.2021.
- DAY, P.F *et al.* Interventions for treating traumatised permanent front teeth: avulsed (knocked out) and replanted. **Cochrane Database of Systematic Reviews**, n.1, p. 40, fev. 2019. Disponível em: <http://dx.doi.org/10.1002/14651858.cd006542.pub3>. Acesso em: 25. Outubro. 2021.
- DIANGELIS A.J *et al.* Diretrizes da International Association of Dental Traumatology para o tratamento de lesões dentárias traumáticas: 1. Fraturas e luxações de dentes permanentes. **DentalTraumatology**. V. 28, p.2–12. 2012. Disponível em: [doi: 10.1111/j.1600-9657.2011.01103.x](https://doi.org/10.1111/j.1600-9657.2011.01103.x). Acesso em: 20 mar. 2021
- ERCOLE, F. *et al.* Revisão integrativa versus revisão sistemática. **Revista Mineira de Enfermagem**, Belo Horizonte, v. 18, n. 1, p. 9-11, 2014. Disponível em: <http://dx.doi.org/10.5935/1415-2762.20140001>. Acesso em: 15 abr. 2021.
- FOUAD, A. F. *et al.* International Association of Dental Traumatology guidelines for the management of traumatic dental injuries: 2. avulsion of permanent teeth. **Dental Traumatology**, v. 36, n. 4, p. 331-342, 2020. Disponível em: [doi.10.1111/edt.12573](https://doi.org/10.1111/edt.12573). Acesso em: 23 mar. 2021.
- GONÇALVES, B.M *et al.* O impacto do traumatismo dental e do comprometimento estético na qualidade de vida de pré-escolares. **Revista Paulista de Pediatria**, São Paulo, v. 35, n. 4, p. 448-455, 21 set. 2017. Disponível em: <http://dx.doi.org/10.1590/1984-0462/2017;35;4;00011>. Acesso em. 29. Mar.2021.
- GONÇALVES, G.B *et al.* Avulsion and replantation of permanent incise: 13 years of control. **Dental Press Endodontics**, v. 9, n. 1, p. 58-64, mar. 2019. Disponível em: <http://dx.doi.org/10.14436/2358-2545.9.1.058-064.oar>. Acesso em: 25. Outubro. 2021.
- GONÇALVES, L.B. *et al.* Reabilitação Estética em Dente Anterior Traumatizado - Relato de Caso - A Violência de Gênero nas Religiões Afro-Brasileiras. **Odonto**, v. 21, n. 41-42, p. 77-83, 2013. Instituto Metodista de Ensino Superior. Disponível em: [dx.doi.org/10.15603/2176-1000/odonto.v21n41-42p77-83](https://doi.org/10.15603/2176-1000/odonto.v21n41-42p77-83). Acesso em: 23 mar. 2021.

GUEDES-PINTO, Antônio Carlos. **Odontopediatria**. 9. ed. Rio de Janeiro: Santos, 2016. 832 p.

JETRO, V. *et al.* Traumatismo dentoalveolar: nível de conhecimento e conduta de urgência dos bombeiros do município de Caicó-RN. **Rev. cir. traumatol. Buco-maxilo-fac.** vol.13, n.2, p.101-107. 2013. Disponível em: http://revodontobvsalud.org/scielo.php?pid=S1808-52102013000200015&script=sci_abstract&lng=pt. Acesso em: 23 abr. 2021.

LIMA, M.B. *et al.* Colagem de Fragmento Dental Autógeno com Resina Compos: relato de caso clínico. **Rev. Fac. Odontol**, Porto Alegre, v. 59, n. 1, p. 1-5, 2018. Acesso em: 15. Maio. 2021

LOSSO EM. *et al.* Traumatismo dentoalveolar na dentição decídua **RSBO**. Curitiba, v. 8, n.1, p. 1-20, 2011. Disponível em: <http://revodontobvsalud.org/pdf/rsbo/v8n1/a19v8n1.pdf>. Acesso em: 23 mar.2021.

MARQUES, G.S *et al.* Avaliação do conhecimento e da conduta de urgência pós-traumatismo dentário. **Revista Contexto & Saúde**, v. 20, n. 40, p. 283-293, 4 nov. 2020. Disponível em: <http://dx.doi.org/10.21527/2176-7114.2020.40.283-293>. Acesso em: 25. Outubro. 2021.

MARTINS, V.M. **Prevalência e fatores associados ao traumatismo dentário em escolares da rede pública de Campina Grande-PB**. 103 f. Dissertação (Mestrado em Epidemiologia e Promoção de Saúde) - Universidade Estadual da Paraíba, Campina Grande, 2011. Disponível em: <http://tede.bc.uepb.edu.br/jspui/handle/tede/2179>. Acesso em: 25. Outubro. 2021.

MARTOS, J. Extrusão ortodôntica e realinhamento do espaço biológico em pré-molar com fratura subgingival. **Rev Odontol Bras Central**, p. 212-216, 2014. Disponível em: <https://www.robrac.org.br/seer/index.php/ROBRAC/article/view/774/763>. Acesso em: 15 Maio. 2021.

MELO, A.R.S. *et al.* Reconstrução de dentes severamente destruídos com pino de fibra de vidro. **Odontol. Clín.-Cient**. 2015, vol.14, n.3, pp. 725-728. ISSN 1677-3888. Disponível em: http://revodontobvsalud.org/scielo.php?pid=S1677-38882015000300009&script=sci_abstract&lng=pt. Acesso em: 14 Maio. 2021.

MENDES, K.D.S. *et al.* **Revisão integrativa: método de pesquisa para a incorporação de evidências na saúde e na enfermagem**. Florianópolis, v. 17, n. 4, p. 758-764, 2008. Disponível em: <https://doi.org/10.1590/S0104-07072008000400018>. Acesso em: 12 abr 2021.

MESQUITA, G.C *et al.* A 12-Year Retrospective Study of Avulsion Cases in a Public Brazilian Dental Trauma Service. **Brazilian Dental Journal**, v. 28, n. 6, p. 749-756, dez. 2017. Disponível em: <http://dx.doi.org/10.1590/0103-6440201701610>. Acesso em: 25. Outubro. 2021.

MORELLO, J. Sequelas subsequentes aos traumatismos dentários com envolvimento endodôntico. **Revista Brasileira de Pesquisa em Saúde**, Vitoria, v. 2, n. 13, p. 68-73, 2011. Disponível em: <https://periodicos.ufes.br/rbps/article/view/1605/1205>. Acesso em: 20 abr. 2021.

MÜLLER, D.D *et al.* Survival and complication analyses of avulsed and replanted permanent teeth. **Scientific Reports**, v. 10, n. 1, p. 01-05, fev. 2020. Springer Science and Business Media LLC. Disponível em <http://dx.doi.org/10.1038/s41598-020-59843-1>. Acesso em: 25. Outubro. 2021.

NINGTHOUJAM, S, *et al.* Parental self-perceived knowledge and attitudes toward emergency management of avulsed permanent teeth in Imphal: a cross-sectional study. **National Journal Of Maxillofacial Surgery**, v. 10, n. 1, p. 33, 2019. Disponível em: http://dx.doi.org/10.4103/njms.njms_64_17. Acesso em: 25. Outubro. 2021.

Organização Mundial da Saúde. (2013) **Oral health surveys: basic methods**. Retirado de <https://apps.who.int/iris/bitstream/handle/10665/97035/9788570400086-por.pdf;jsessionid=98B78F280F8FA525E005537AB5B3BC30?sequence=14>. Acesso em: 20 mar. 2021.

PINHEIRO, S.A.A *et al.* Conhecimento do cirurgião-dentista sobre trauma dentário. **Rev. Cir. Traumatol. Buco-Maxilo-Fac.** Camaragibe v.14, n.1, p. 83-90, jan./mar. 2014

QUEIROZ, G.E.R *et al.* **INSTRUMENTOS PARA AVALIAÇÃO DO IMPACTO DO TRAUMATISMO DENTÁRIO NA QUALIDADE DE VIDA DE CRIANÇAS E ADOLESCENTES**. 2016. 29 f. Monografia (Especialização) - Curso de Odontologia, Programa de Pós-Graduação da Faculdade de Odontologia da Universidade Federal de Minas Gerais, Belo Horizonte, 2016.

SANTOS, FG.*et al.* Reabilitação Estética em Dentes Anteriores Permanentes Traumatizados. **Journal of Health Sciences**, v. 18, n. 3, p. 195-6, 2016. Disponível em <http://dx.doi.org/10.17921/2447-8938.2016v18n3p195-200>. Acesso em: 23 mar. 2021.

SILVA JUNIOR, E.Z *et al.* Prognóstico e tratamento da avulsão dentária: relato de caso. **Rev. cir. traumatol. buco-maxilo-fac.** [online]. Camaragibe v.15, n.3, p. 39-42, jul./set. 2015

SILVA, M.D.S. extrusão ortodôntica de dentes traumatizados: revisão integrativa da literatura. **Ciências Biológicas e de Saúde Unit**, Alagoas, v. 6, n. 2, p. 50-61, 2020. Disponível em: <https://periodicos.set.edu.br/fitsbiosauade/article/view/7173>. Acesso em: 15 maio. 2021.

SOUZA, M.T. *et al.* Revisão integrativa: o que é e como fazer. **Einstein (São Paulo)**, v. 8, n. 1, p. 102-106, 2010. Disponível em: <https://doi.org/10.1590/s1679-4508rw1134>. Acesso em: 15 abr. 2021.

TRAEBERT, J. *et al.* Prevalência de traumatismo dentário e fatores associados em escolares do município de Palhoça (SC). **Ciência & Saúde Coletiva**, v. 15, n. 1, p. 1849-1855, jun. 2010. Disponível em: [10.1590/S1413-81232010000700098](https://doi.org/10.1590/S1413-81232010000700098). Acesso em: 23 mar. 2021.

TRUCCOLO GB. **Concussão, subluxação, extrusão, luxação lateral, intrusão e avulsão: uma sugestão de procedimento operacional padrão para Universidade de Santa Cruz do Sul (UNISC)**. Trabalho de Conclusão de Curso (Odontologia) – Universidade de Santa Cruz do Sul, Santa Cruz do Sul, 2018; 40p. Disponível em: <http://hdl.handle.net/11624/2377>. Acesso em: 23 mar. 2021.

UZAREVIC, Z *et al.* Knowledge on Pre-Hospital Emergency Management of Tooth Avulsion among Croatian Students of the Faculty of Education. **International Journal of Environmental Research and Public Health**, v. 17, n. 19, p. 7159, set. 2020. Disponível em: <http://dx.doi.org/10.3390/ijerph17197159>. Acesso em: 25. Outubro. 2021.

VAZ, I. P *et al.* Tratamento em incisivos centrais superiores após traumatismo dental. **Rgo, Rev. Gaúch. Odontol.**, Porto Alegre, v. 59, n. 2, p. 1-7, 2011. Disponível em: http://revodontobvsalud.org/scielo.php?pid=S1981-86372011000200020&script=sci_abstract&lng=pt. Acesso em: 15. Maio. 2021.

VICTORINO, F.R *et al.* Reimplante dentário para o tratamento de Avulsão Dentária: relato de caso clínico. **Rev Assoc Paul Cir Dent**, v. 67, n. 3, p. 6-202, ago. 2013. Disponível em: <http://revodontobvsalud.org/pdf/apcd/v67n4/a06v67n4.pdf>. Acesso em: 25. Outubro. 2021.

WANDERLEY, M.T. *et al.* LESOES TRAUMATICAS EM DENTES DECÍDUOS E PERMANENTES. *In*: GUEDES-PINTO, Antônio Carlos. **Odontopediatria**. 9. ed. Rio de Janeiro: Santos, 2016. Cap. 35. p. 745-803.

ZAHER, N.A *et al.* An educational intervention for improving knowledge of Syrian school children about avulsion using the. **Bmc Oral Health**, v. 21, n. 1, p. 1-5, Jan. 2021. Springer Science and Business Media LLC. Disponível em <http://dx.doi.org/10.1186/s12903-020-01380-4>. Acesso em: 25. Outubro. 2021.