

FACULDADE DE ENFERMAGEM NOVA ESPERANÇA DE MOSSORÓ  
CURSO DE GRADUAÇÃO EM ODONTOLOGIA

KIMBERLY MAXWELLEM DA COSTA SERAFIM

**A IMPORTÂNCIA DAS RADIOGRAFIAS NA IDENTIFICAÇÃO HUMANA EM  
ODONTOLOGIA LEGAL: UMA REVISÃO INTEGRATIVA DE LITERATURA**

MOSSORÓ/RN

2022

KIMBERLY MAXWELLEM DA COSTA SERAFIM

**A IMPORTÂNCIA DAS RADIOGRAFIAS NA IDENTIFICAÇÃO HUMANA EM  
ODONTOLOGIA LEGAL: UMA REVISÃO INTEGRATIVA DE LITERATURA**

Monografia apresentado à Faculdade Nova  
Esperança de Mossoró (FACENE/RN), como  
requisito obrigatório para obtenção do título de  
Bacharel em Odontologia.

Orientadora: Prof<sup>a</sup>. Esp. Livia Rangel Corrêa da  
Mata

MOSSORÓ/RN  
2022

Faculdade Nova Esperança de Mossoró/RN – FACENE/RN.  
Catalogação da Publicação na Fonte. FACENE/RN – Biblioteca Sant'Ana.

S482i Serafim, Kimberly Maxwellem da Costa.

A importância das radiografias na identificação humana em odontologia legal: uma revisão integrativa de literatura / Kimberly Maxwellem da Costa Serafim. – Mossoró, 2022.  
45 f. : il.

Orientadora: Profa. Esp. Lívia Rangel Corrêa da Mata.  
Monografia (Graduação em Odontologia) – Faculdade Nova Esperança de Mossoró.

1. Identificação humana. 2. Antropologia forense. 3. Diagnóstico por imagem. 4. Odontologia legal. I. Mata, Lívia Rangel Corrêa da. II. Título.

CDU 616.314:340.6

KIMBERLY MAXWELLEM DA COSTA SERAFIM

Monografia intitulado "A IMPORTÂNCIA DAS RADIOGRAFIAS NA IDENTIFICAÇÃO HUMANA EM ODONTOLOGIA LEGAL: UMA REVISÃO INTEGRATIVA DE LITERATURA" apresentado à Faculdade Nova Esperança de Mossoró (FACENE/RN), como requisito obrigatório para obtenção do título de Bacharel em Odontologia, tendo obtido o conceito de \_\_\_\_\_, conforme a apresentação da Banca Examinadora constituída, pelos professores Lívia Rangel Corrêa Mata, Ricardo Jorge Alves Figueiredo e Stheshy Vieira e Souza Oliveira.

Aprovado em: \_\_\_\_/\_\_\_\_/\_\_\_\_.

Banca Examinadora

---

Profa. Esp. Lívia Rangel Corrêa da Mata  
FACENE/RN

---

Prof. Esp. Ricardo Jorge Alves Figueiredo  
FACENE/RN

---

Profa. Esp. Stheshy Vieira e Souza Oliveira  
FACENE/RN

Dedico esse trabalho a minha família, que tanto lutou para que esse sonho fosse possível, sempre me apoiando e me dando forças. Em especial ao meu afilhado José Miguel, por ter nascido durante essa caminhada e ter se tornado minha motivação diária.

## AGRADECIMENTOS

Primeiramente, gostaria de agradecer a Jesus e a nossa senhora Aparecida por ter me protegido, iluminado e me dado forças todas as vezes que eu precisei, abrindo portas e iluminando caminhos.

Agradeço aos meu pais Ana Cristina e Maxwell Rocha por não medirem esforços para me ver feliz, por acreditarem e incentivarem os meus sonhos, fazendo tudo que estivessem ao seu alcance, essa vitória é nossa, todo choro e oração estão sendo honrados. Aos meus irmãos Alyssa Costa, Kilberth Matheus e Kinndery Nicole obrigada por todo amor e confiança decicado a mim.

A minha familia por todo amparo, ajuda, em especial aos meus padrinhos Adriene Maria e Doriete Souza, minhas tias Ana Maria, Ana Lucia e Francisca Andreia por apoiarem e vibrarem com minhas conquistas. Obrigada por tudo!

Ao meu trio Analyce Guimarães e Deyrle Kelle gratidão por me acompanharem durante a construção do meu conhecimento, por dividirem os medos, as angustias, as vitórias. Vocês foram essenciais durante esses cinco anos, dedicadas e sempre dispostas a ajudar. Meu muito obrigado, Dra. Analyce e Dra. Deyrle eu amo vocês!

Ao meu grupinho amado Amaad Morais, Karolayne Ferreira, Monaliza Marinho, Rayane Soares minha eterna gratidão por terem me acolhido, por tornar essa caminhada mais leve e divertida, por todos os dias de estudos. Saibam que cada

uma tem um lugar especial no meu coração, estarei aqui sempre torcendo e vibrando com as conquistas de vocês. Obrigada por tudo, amo vocês.

A Prislley Costa minha gratidão por ter me acolhido logo quando cheguei na faculdade, por ter me ajudado quando precisei, eu sei a profissional incrível que você será e eu sou feliz por todos os momentos que vivemos.

Aos meus mestres Ricardo, Romerito, Stheshy minha eterna gratidão vocês foram essências durante esse processo, me inspiro em vocês, e espero um dia ser pelo menos metade do que são. Em especial a Dra. Tatiana, saiba que você transforma vidas e realiza sonhos, daqui a vinte anos eu ainda me lembrarei de você, obrigada por ter escolhido a docência.

A minha orientadora Livia, minha eterna admiração e respeito, obrigada por toda dedicação e por transbordar amor em tudo que se propõe a fazer. Eu sou sua fã!

Ao reino eterno, o Deus único, imortal e  
invisível, sejam honras e glória para todo  
sempre, amém.  
(1 Timóteo 1:17)



## RESUMO

A Odontologia legal é uma das áreas das ciências forenses responsável pela investigação de fenômenos psíquicos, físicos, químicos e biológicos. Partindo desse princípio, o presente estudo tem como objetivo discorrer, com base na bibliografia consultada, sobre a importância do uso das radiografias odontológicas, como meio de identificação humana em Odontologia Legal, mostrando sua importância e eficácia. A metodologia empregada foi a revisão de literatura integrativa, com dados coletados nas bases de dados digitais Literatura Latinoamericana e do Caribe em Ciências da Saúde (Lilacs), Biblioteca Virtual Scientific Eletronic Library Online (SciELO) e o buscador eletrônico Google Acadêmico. Através do cruzamento dos descritores de forma individualizada e associada com o operador booleano *AND*, nas quais foram selecionados artigos publicados entre 2009 à 2021, redigidos em língua portuguesa e inglesa. A análise dos dados mostrou, que o emprego das radiografias odontológicas, na identificação humana, possui papel fundamental, sendo um meio eficaz, rápido e de baixo custo, podendo ser aplicado na grande maioria dos casos, e que o prontuário odontológico é peça fundamental para realizar a comparação das imagens radiografias *ante-mortem* com as imagens radiográficas *post-mortem*. Ademais, conclui-se com esta pesquisa que por conta da unicidades dos elementos dentários, é possível realizar a identificação humana utilizando o método de análise comparativa das imagens radiográficas odontológicas, sendo muitas vezes a única via para identificar o indivíduo.

**Palavras-chaves:** Identificação humana. Antropologia forense. Diagnóstico por imagem. Odontologia legal.

## ABSTRACT

Forensic dentistry is an area of forensic science responsible for the investigation of psychic, physical, chemical, and biological phenomena. Based on this principle, the present study aims to discuss, based on the consulted bibliography, the importance of using dental equipment as a means of human identification in Dentistry, its project of importance and diligence. The methodology used was integrative, with data from scientific literature Electronic in the electronic review of digital data Library American and Caribbean Health (Livroy Virtual), Virtual Library (Scielo) and the Google Scholar search. 2 through crosswords of the descriptors individually and associated with the Boolean operator selected and published in Portuguese and English 2021, written in Portuguese and English. The analysis of the demonstrated data, that the use of dental human medical data, in the identification, has fundamental, being an efficient, fast and low cost means, can be applied in the vast majority of cases, and that the dental record is a fundamental piece for realization of ante-mortem radiographic images with post-mortem radiographic images. , it is concluded a detailed search for a few times using the dental images, being possible to carry out a search for several times using dental techniques, being possible to identify the method of comparison of the dental images, being possible to identify the individual.

**Keywords:** Human identification. Forensic Anthropology. Imaging diagnostics. Legal dentistry.

## LISTA DE ILUSTRAÇÕES

FIGURA 1-	Regiões radiográficas periapicais -----	13
FIGURA 2A-	Técnica radiográfica periapical da bissetriz -----	13
FIGURA 2B-	Técnica radiográfica periapical do paralelismo -----	14
FIGURA 3-	Radiografia interproximal -----	15
FIGURA 4-	Radiografia oclusal -----	17
FIGURA 5-	Radiografia panorâmica <i>post mortem</i> -----	17
FIGURA 6-	Análise cefalométrica -----	18
FIGURA 7-	Exame comparativo entre a radiografia AM e dentes segmentados Da radiografia PM -----	20

## SUMÁRIO

<b>1 INTRODUÇÃO.....</b>	<b>11</b>
<b>2 REVISÃO DE LITERATURA.....</b>	<b>14</b>
2.1 ODONTOLOGIA LEGAL E CONCEITOS DE IDENTIFICAÇÃO HUMANA..	14
2.2 CARACTERÍSTICAS BUCAIS INDIVIDUAIS.....	15
2.3 RADIOGRAFIAS INTRA E EXTRAORAIS PARA FINS FORENSES.....	18
<b>2.3.1 Radiografias intraorais.....</b>	<b>18</b>
2.3.1.1 Radiografia Periapical.....	18
2.3.1.2 Radiografia interproximal e oclusal.....	21
<b>2.3.2 Radiografias extraorais.....</b>	<b>22</b>
2.3.2.1 Radiografia Panorâmica.....	23
2.3.2.2 Teleradiografia (Cefalométrica Lateral) e Pósterio-anterior (PA - Frontal) .....	24
2.4 TÉCNICA DE COMPARAÇÃO DE IMAGEM AM VERSUS PM.....	25
2.5 A IMPORTÂNCIA DOS DOCUMENTOS ODONTOLEGAIS PRODUZIDOS PELO CIRURGIÃO-DENTISTA.....	27
<b>3 METODOLOGIA.....</b>	<b>30</b>
3.1 TIPO DE PESQUISA.....	30
3.2 LOCAL DA PESQUISA.....	30
3.3 AMOSTRA.....	30
3.4 CRITÉRIOS DE INCLUSÃO E EXCLUSÃO.....	31
3.5 INSTRUMENTOS DE COLETA DE DADOS.....	31
3.6 PROCEDIMENTOS PARA COLETA DE DADOS.....	31
3.7 ANÁLISE DE DADOS.....	32
<b>4 RESULTADOS E DISCUSSÕES.....</b>	<b>34</b>
<b>5 CONSIDERAÇÕES FINAIS.....</b>	<b>40</b>
<b>REFERÊNCIAS.....</b>	<b>41</b>

## 1 INTRODUÇÃO

A odontologia legal é um ramo da odontologia que envolve a aplicação da ciência odontológica, para identificar restos humanos desconhecidos, através da comparação dos dados *ante-mortem* com os dados *post-mortem* (CHOI *et al.*, 2018). No Brasil, essa especialidade foi consolidada na década de 1930, com a inserção da odontologia legal no serviço de identificação da polícia civil, por meio do decreto número 7.013/1935. Por conseguinte, de acordo com o Conselho Federal de Odontologia (CFO, 2005), o campo de atuação do cirurgião-dentista não se baseia apenas em vestígios dentários, estendendo-se a várias áreas, como antropologia, genética, bioquímica, balística forense, tanatologia e traumatologia forense, radiologia, computação e mixagem de imagens, atuando em todas essas áreas com respaldo da legislação federal competente (CARVALHO, 2009).

A identificação humana corresponde ao conjunto de procedimentos diversos para individualizar uma pessoa ou objeto. O processo de identificação é de suma importância, tendo em vista os inúmeros casos de homicídios ou de pessoas desaparecidas, desse modo, tanto por razões sociais como humanitárias, o processo de identificação é considerado parte essencial da autópsia forense (CHOI *et al.*, 2018). Por isso, esse processo é iniciado, muitas vezes, antes mesmo de saber a causa da morte, assegurando, assim, que as vítimas tenham seus direitos garantidos e preservados (CHOI *et al.*, 2018).

O odontologista pode lançar mãos de várias análises forenses, para chegar ao objetivo final da identificação, sendo estas: estimativa da idade pelos dentes, anatomia do crânio, grupo racial, determinação do sexo pelas características cranianas, rugoscopia palatina, arcos dentários, ácido desoxirribonucleico (DNA), estimativa da altura usando os dentes, fotografias do sorriso, autópsia virtual, estimativa da idade por métodos de desenvolvimento ou transformação dos dentes e estruturas cranianas (SILVEIRA, 2008).

Dessa forma, para que haja uma correta identificação, é necessário que o prontuário odontológico da vítima seja arquivado corretamente pelo seu cirurgião-dentista. Cabe ressaltar que o cirurgião-dentista tem como dever ético manter arquivada, de forma adequada, toda documentação odontológica que for produzida em função do tratamento dos seus pacientes, com base no capítulo

VII, inciso do Código de Ética Odontológica (CFO-218/2012).

Assim, cabe ao cirurgião-dentista, investido da função de odontologista durante processos de identificação humana, realizar a comparação entre a documentação *ante mortem* (AM) e *post mortem* (PM), para determinar, assim, a identidade das vítimas. Essa documentação é essencial, pois reúne informações, que podem ser decisivas na identificação do indivíduo, como: odontogramas, radiografias, modelos de estudo e fotografias (ALMEIDA; PARANHOS, 2010).

O uso das imagens radiográficas, com fins forenses, teve sua aplicação introduzida em 1896, apenas um ano após a descoberta dos raios x por Roentgen, para demonstrar a presença de balas de chumbo na cabeça de uma vítima (CARVALHO; SILVA; JÚNIOR; PERES *et al.*, 2009).

Com isso, a utilização das radiografias na identificação humana, atrelada às impressões digitais e aos exames de DNA, é considerada suficiente para executar tal tarefa. Além de caracterizar um exame mais rápido e de menor custo, se comparado aos testes de DNA (MARTINS, 2018). Como se sabe, as imagens radiográficas registram particularidades dentárias do indivíduo, como presença de materiais restauradores, detalhes anatômicos e tratamento reabilitadores (MARTINS, 2018).

Portanto, diante do tema apresentado, manifestou-se a seguinte problemática como as radiografias odontológicas podem auxiliar nos processos de identificação forense. E, de qual forma e com quais instrumentos, os peritos legistas realizam a identificação forense baseada nas imagens radiográficas odontológicas.

Dessa forma, o presente estudo se justifica, destacando a importância de abordar essa temática, pois a Odontologia desempenha um papel fundamental no processo de identificação humana, visto que, os elementos dentários são os tecidos mais resistentes do corpo humano, servindo, portanto, nas condições mais adversas, como objetos de estudo e análise comparativa no contexto da busca em estabelecer a identidade de um indivíduo. Além de ressaltar para os cirurgiões-dentistas, a importância de gerar uma boa qualidade de imagem e, também, o correto armazenamento de exames radiográficos, pois estes podem ser decisivos em processos de identificação humana.

Por outro lado, mais especificamente os objetivos deste trabalho são:

dissertar, com base na bibliografia consultada, a importância do uso das radiografias odontológicas como meio de identificação humana em odontologia legal; Analisar a importância do elemento dentário nos processos de identificação humana; Interpretar as radiografias odontológicas intra e extraorais como meios de identificação forense; Evidenciar as técnicas de comparação de registros radiográficos odontológicos AM versus PM; e Identificar a necessidade da documentação odontológica como ferramenta para a identificação forense pelos elementos dentários. Desse modo, esse trabalho tem por finalidade explorar o uso das radiografias, para fins de identificação forense, destacando a Odontologia Legal e os principais recursos, para uso dessa técnica na identificação humana.

## 2 REVISÃO DE LITERATURA

### 2.1 ODONTOLOGIA LEGAL E CONCEITOS DE IDENTIFICAÇÃO HUMANA

A Odontologia Legal é uma área eficaz na identificação humana, pelo meio de metodologias, que levam em considerações as variáveis características dentárias, que tornam impossíveis o fato de duas pessoas possuírem as arcadas dentárias idênticas. Possui um papel de extrema importância na identificação de pessoas através das radiografias, com o auxílio da documentação odontológica, contribuindo na investigação forense (ALMEIDA *et al.*, 2015).

A identidade representa a qualidade de idêntico, os caracteres próprios e exclusivos de um indivíduo: nome, idade, estado, profissão e gênero. A identificação é o ato ou efeito de identificar-se (AURÉLIO, 2009). Na identificação cadavérica, utilizam-se técnicas especiais para determinar a identidade de alguém, dividindo os métodos em primários (necropapiloscopía, análise de DNA e Odontologia Legal) e secundários (reconhecimento facial, próteses, roupas e outros), sendo possível de utilização juntos ou separados (ANDRADE, 2016).

Para a validade de um método de identificação, é necessário a abrangência de alguns requisitos técnicos elementares: unicidade (apenas um único indivíduo pode tê-los), imutabilidade (caracteres que não mudam no tempo), perenidade (consiste na capacidade dos elementos resistirem à ação do tempo), praticabilidade (qualidade que permite, que sejam utilizados, levando em consideração os custos, facilidade de coleta) e classificabilidade (possibilidade de classificação, para facilitar sua localização em arquivos) (FIGUEIRA; MOURA, 2014). A Odontologia Legal trabalha em uma linha de investigação, utilizando exames dentários e exposições de resultados, se forem de interesse e a pedido da justiça, laçando mão de várias técnicas, utilizadas para solucionar problemas relacionados com os processos civis, penais e da jurisprudência de tratamentos dentários (COSTA, 2017).

A identificação radiológica exerce uma função significativa nos casos de putrefação severa, carbonização ou desintegração de restos mortais. Nos casos em que os meios de identificação convencionais não estejam por sua vez viabilizados. A utilização da identificação radiológica como ferramenta é



fundamentada na conferência precisa de radiografias anteriores e posteriores à morte de um indivíduo, com a finalidade de encontrar alguma coincidência de marcos anatômicos, podendo, então, comprovar a identidade (ANDRADE, 2016).

Sabendo-se disso, para que haja uma identificação odontológica forense, é necessário que tenha um correto arquivamento do prontuário odontológico do indivíduo. O prontuário é um conjunto de documentos, que devem ser padronizados, ordenados e concisos, destinados ao registro das informações da saúde bucal e geral do paciente, bem como dos cuidados odontológicos prestados ao prontuário. Assim, possibilita que o cirurgião-dentista contribua com a justiça, nos casos de identificação humana, fazendo dos documentos odontolegais peças processuais fundamentais para o estabelecimento da identidade de muitos indivíduos (SARAIVA, 2011).

## 2.2 CARACTERÍSTICAS BUCAIS INDIVIDUAIS

Os arcos dentários no processo de identificação são considerados extremamente importantes, pois, de um ponto de vista anatômico, os elementos dentários são posicionados em uma região privilegiada do corpo humano, sendo estes protegidos pelos tecidos moles da cavidade bucal, além de serem considerados os tecidos mais resistentes do corpo, podendo resistir a temperaturas constantes próximas 1.600 graus *Celsius*, durante aproximadamente 50 minutos. Além disso, apresentam características individuais, que são consideradas impossíveis duas pessoas apresentarem as mesmas, sendo, assim, responsáveis pelo critério de unicidade (FIGUEIRA JUNIOR; MOURA, 2014).

Por conseguinte, essas características individuais permitem identificar o indivíduo, através da posição e particularidade de cada elemento dentário, se é decíduo ou permanente, formas, tamanhos, presença de materiais restauradores, cáries em sua justa localização, se há presença de diastemas, restos radiculares, se utiliza próteses ou aparelhos ortodônticos, fraturas, situação dos elementos dentários. Em relação à cor, à erosão, à limpeza e a malformações, estas são informações fundamentais nesse processo de identificação, e são analisadas segundo grandezas numéricas atribuídas,

levando a um estudo mais preciso perante as informações colhidas (FRANCA., 2015).

A morfologia coronal dos dentes permanentes não sofre modificações durante o processo de desenvolvimento e crescimento, exceto em casos de anormalidade nutricional ou em condições patológicas. Desse modo, podem ser utilizadas, por exemplo, para auxiliar na determinação do sexo de uma pessoa, visto que os indivíduos do sexo masculino apresentam os incisivos centrais superiores mais volumosos, e os indivíduos do sexo feminino apresentam os incisivos centrais com menor volume (SINGH; BHATIA; SOOD, 2017).

Não somente na dentição permanente podemos analisar com finalidade de identificação forense o aspecto morfológico dos elementos. Na dentição decídua, também há descrita, na literatura, diferença entre o diâmetro dos incisivos, trazendo a tona o dimorfismo sexual, fato que pode ser utilizado como recurso para apontar a identidade de um ser humano, quando se tratar de crianças. As meninas apresentam tamanho maiores nos incisivos centrais dos maxilares e incisivos centrais e laterais mandibulares; e nos meninos, o primeiro e o segundo molar maxilar apresentam tamanho maiores, esses achados clínicos só aumentam a informação sobre a prevalência de dimorfismo sexual, na dentição primária (SINGH; BHATIA; SOOD, 2017).

Ainda podemos citar como características individualizadoras do ser humano as rugosidades palatinas. Estas são elevações assimétricas e irregulares da mucosa bucal presentes no terço anterior do palato, consideradas estruturas importantes na identificação humana, principalmente em casos de desastres em massas, ou quando o indivíduo é desdentado total (ARGOLLO *et al.*, 2016).

As rugosidades palatinas são classificadas em: tipo I, que são as rugas direcionadas medialmente de trás para frente, com convergência para rafe palatina; tipo II, que são as direcionadas perpendicularmente à linha média; tipo III, que são direcionadas medialmente de frente para trás, convergindo na rafe palatina; e tipo VI, que são as rugas encontradas de sentidos variados (ARGOLLO *et al.*, 2016).

O palato também apresenta variações que podem ser utilizadas na diferenciação de acordo com o grupo étnicos, apresentam formato retangular na etnia negroide, forma triangular na etnia caucasoide, forma ferradura (redondo)

na etnia mongoloide. Essas características podem ser avaliadas, quando o paciente tem um registro *ante mortem*, como por exemplo, um modelo de gesso, o qual serviu para realizar um planejamento, para aparelho ortodôntico ou para a confecção para uma peça protética (ARGOLLO, 2016).

Diante da dificuldade, em altas temperaturas, onde os tecidos moles são carbonizados, em áreas de putrefação, o elemento dentário torna-se peça fundamental na identificação de um indivíduo. O elemento dentário apresenta estruturas, como esmalte, dentina, cemento, polpa. Porém, o dente pode apresentar pequenas alterações quando exposto em temperaturas entre 400°C e 600°C, que há desprendimento do esmalte, apresentando trincas na superfícies (GRECO, 2009).

Em temperaturas acima de 600°C, os dentes apresentam-se completamente sem esmalte, e a dentina exposta tem coloração cinza azulado. E em temperaturas mais baixas, os elementos dentários perdem seu brilho, ficando, assim, com uma coloração marrom-clara. Porém, mesmo apresentando esses danos nas estruturas, a comparação ainda assim é viável para estabelecer a identidade do indivíduo (GRECO, 2009).

E em relação aos materiais restauradores odontológicos, quando em grandes temperaturas podem apresentar diferenças do seu aspecto normal. O amálgama, por exemplo, apresenta alterações a 400°C, ficando com uma superfície menos lisa, com pequenas trincas e rachaduras, ou com pequenas cavidades circulares. Quando exposto a temperaturas superiores a 600°C, expõe camadas mais internas da liga, por ficar com uma superfície completamente irregular. A respeito das resinas compostas, possuem maior durabilidade frente a altas temperaturas, podendo permanecer inalteradas até 900°C. Já a resina acrílica despolimerizam-se em temperaturas a 450°C (GRECO, 2009).

### 2.3 RADIOGRAFIAS INTRA E EXTRAORAIS PARA FINS FORENSES

Por conta da unicidade dos elementos dentários, é possível comparar radiografias anteriores com radiografias posterior à morte, e, com isso, viabilizar

os processos de identificação. As várias modalidades de incidências radiográficas usuais e indispensáveis na terapêutica odontológica registram as imagens das particularidades dentárias do indivíduo. As radiografias realizadas em cadáveres, utilizando, como, por exemplo, a técnica do paralelismo, técnica periapical realizada com posicionadores, *ante mortem* devem atender aos mesmos preceitos de posicionamento, na realização da técnica *post mortem*. Assim, para que o maior número de coincidências possíveis possa ser encontrada em ambos os registros. Sabendo disso, a exposição e o processamento devem ser adaptados, sobretudo nos casos em que os tecidos moles foram perdidos. Pois a radiologia forense depende do posicionamento correto, uma vez que a comparação de imagens *post mortem* com registros *ante mortem* requerem que a mesma técnica seja executada em ambos os exames (BEAINI; DIAS; MELANI, 2013).

### **2.3.1 Radiografias intraorais**

As técnicas intraorais são caracterizadas pelo posicionamento do filme, na região interna da cavidade bucal. Realizada com o aparelho de raio x intraoral, de fácil manuseio, de baixo custo, podendo ser fixo na parede ou móvel. Nos IML (Instituto Médico Legal), na maioria das vezes, os aparelhos radiográficos são móveis, justamente para facilitar o acesso às peças. Assim visto, com mais frequência nos IML do que os aparelhos extraorais. Sendo estas as radiografias peripicais, interproximais e oclusais que fornecem evidências importantes, quando empregadas em odontologia forense (WHIT; PHOAROAH, 2015).

#### *2.3.1.1 Radiografia Periapical*

As radiografias perapicais são as mais empregadas em casos de identificação humana, são pertinentes para aplicação do método de comparação ou sobreposição. Características pela grande quantidade de informação, que são registradas nos filmes radiográficos como: características anatômicas, como tamanho e forma da crista do osso alveolar, mudanças causadas por cáries e presença de materiais restauradores (WHIT; PHOAROAH, 2015).

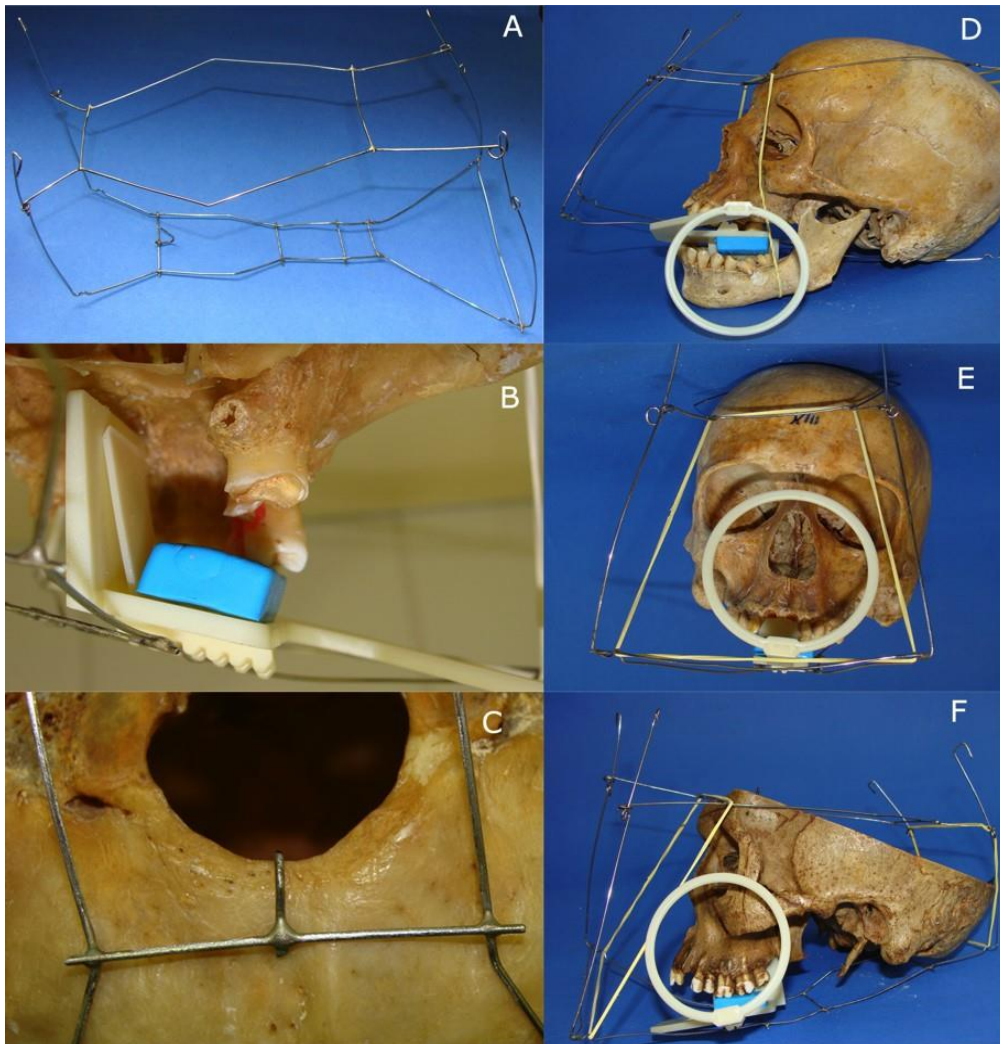
Assim, para o registro de todos os arcos dentários, são necessárias

quatorze radiografias, sete para cada arco dentário, sendo realizadas através da técnica da bissetriz, disposta por Cieszynski em 1907, que permite maior isometria entre o objeto examinado e a imagem. Também, podem ser realizadas pela técnica do paralelismo, em que o filme é posicionado com ajuda do posicionador, facilitando a obtenção de bons resultados e principalmente de reprodução da mesma imagem (WHIT; PHOAROA, 2015).

E, para execução dessa técnica em cadáveres, necessita-se de um suporte, que pode ser confeccionado com fios ortodônticos de 1mm de espessura, para manter o filme radiográfico em posição (WHIT; PHOAROA, 2015). A imagem apresentada na (Figura 1) mostra como realizar uma radiografia intraoral do tipo periapical, com a técnica do paralelismo em um crânio seco, utilizando fios ortodônticos, de forma que a mesma técnica se assemelhe, ao máximo, de como a técnica é realizada nos seres humanos com vida.

Na segunda imagem (Figura 2-A), está representada a técnica periapical da bissetriz, que consiste em se obter a perpendicularidade de incidência dos feixes de raios-x com o plano formado pela bissetriz do ângulo entre o filme radiográfico e o dente, com uma distância de 20cm. Na terceira imagem (Figura 2-B), a técnica periapical do paralelismo, o receptor de raios-x é colocado de forma paralela ao longo eixo dos dentes, e o feixe de raios-x incide de forma perpendicular aos dentes e ao receptor ou filme radiográfico.

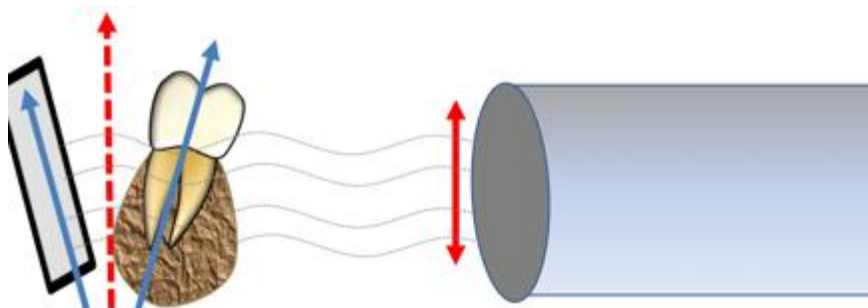
**Figura 1** - Regiões radiográficas periapicais.



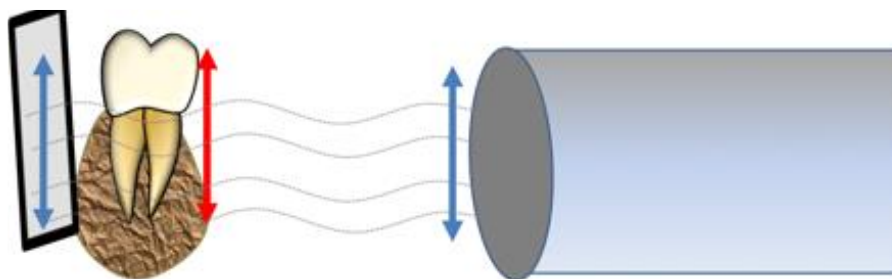
Fonte: Beaini (2010).

**Figura 2** - Técnica radiográfica periapical da Bissetriz (A). Técnica radiográfica periapical do Paralelismo (B).

A



B

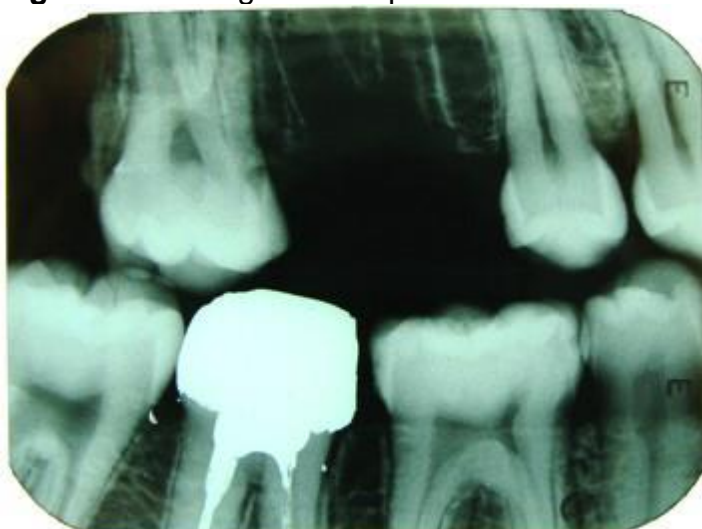


**Fonte:** Beaini (2010).

### 2.3.1.2 Radiografia interproximal e oclusal

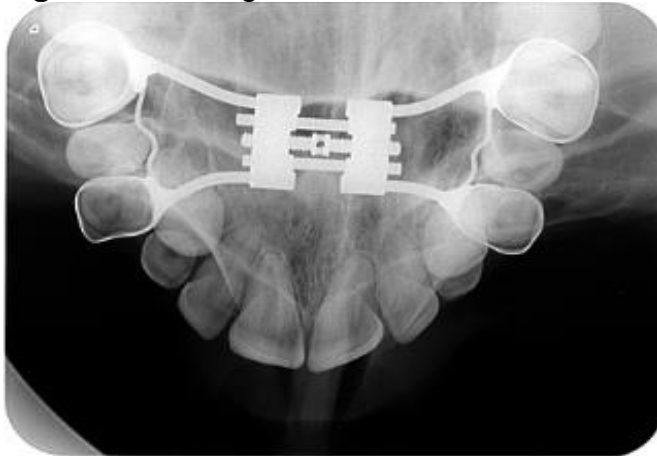A técnica interproximal, também conhecida como bite-wing, ou asa de mordida, consiste em reproduzir as coroas dentais e alveolares, carecendo, assim, de um número menor de tomadas, duas para molares, duas para pré-molares e caninos. Nessa técnica, para avaliar restaurações ou lesões de cáries, é necessário que o operador fique segurando o filme ou pode lançar mão de fitas adesivas ou ceras, para conseguir colar, deixando o filme em posição, pois não se tem oclusão do paciente. A técnica radiográfica oclusal dispõe, como campo principal, toda a arcada, sendo realizada com filme de tamanho maior, assim, possibilitando a obtenção da imagem através de uma exposição radiográfica única (WHIT; PHOAROA, 2015). Na (Figura 3) está representada a radiografia interproximal, e na (Figura 4) está representada a radiografia oclusal superior e inferior.

**Figura 3** - Radiografia interproximal.

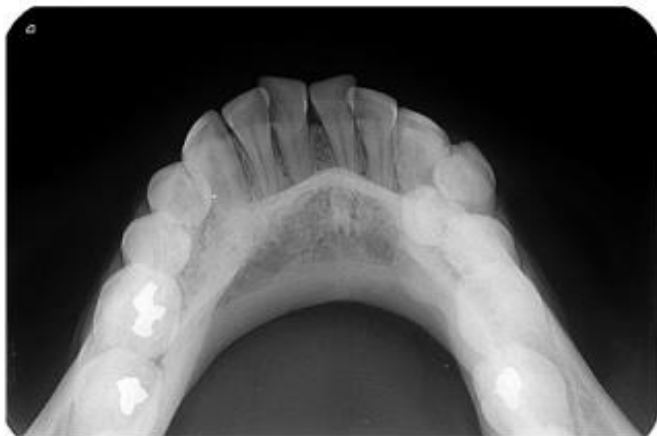

**Fonte:** Beaini (2010).

**Figura 4 - Radiografia oclusal.**



Oclusal superior



Oclusal inferior

**Fonte:**Ceroimagem (2021)

### **2.3.2 Radiografias extraorais**

As radiografias extraorais são caracterizadas pelo posicionamento dos filmes radiográficos ou do sensor eletrônico, fora da cavidade bucal. Destaca-se, nesse trabalho, a panorâmica, teleradiografia, também denominada de cefalometria lateral e a pósterio anterior (PA - frontal). Os aparelhos de raio x extraoral estão pouco presentes no IML, e seu custo é maior (WHIT; PHOAROA, 2015).



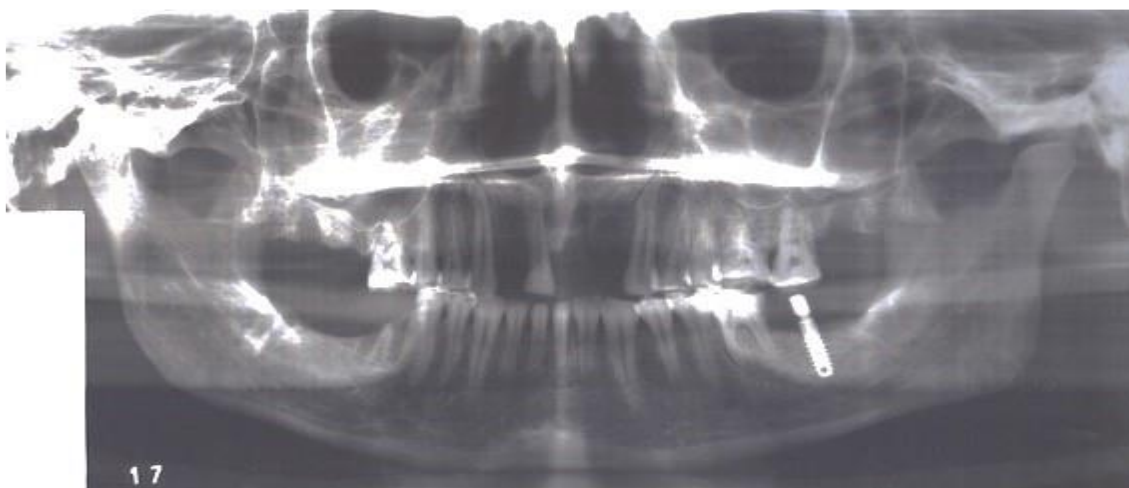### 2.3.2.1 Radiografia Panorâmica

As radiografias panorâmicas permitem a visualização de inúmeras estruturas anatômicas como os dentes, seios maxilares, mandíbula, maxila e ossos da face, apenas em uma única exposição. Possuem inúmeras vantagens, uma delas é o baixo custo se comparado às tomografias computadorizadas, o pouco tempo necessário para sua realização, além do fácil manuseio. Em contrapartida, são consideradas menos precisas, devido gerar uma grande ampliação da imagem e, com isso, pobreza de detalhes, sendo esta sua maior desvantagem (WHIT; PHOAROA, 2015).

E, para a realização desse exame, na maioria dos equipamentos, a imagem é formada com a rotação da ampola de raio x, simultaneamente com o receptor da imagem no porta-chassi e um colimador de chumbo em formato de fenda, com a finalidade de centralizar a radiação, para o receptor em lados opostos ao redor do paciente e com centro de rotação com movimento contínuo nos aparelhos atuais (WHIT; PHOAROA, 2015).

Assim, quando aplicadas para tomadas cadavéricas, suas vantagens são: simetria do obtido nas imagens, visão geral, simplicidade para realizar o procedimento, exclusão dos filmes da cavidade oral, menor dose de radiação e tempo de exposição. Possuem guias próprios que são projetadas sobre o indivíduo ou crânio a ser empregados, a desvantagem disso é que pode haver falhas em obter o posicionamento correto, ocasionando exposição inadequada, e, por consequência disso, acarretando em alterações e dimensões na imagem resultante (WHIT; PHOAROA, 2015). Na (Figura 5), está representada uma radiografia panorâmica *post mortem* de um indivíduo.

**Figura 5** - Exemplo de radiografia panorâmica *post mortem*.



**Fonte:** Beaini (2010).

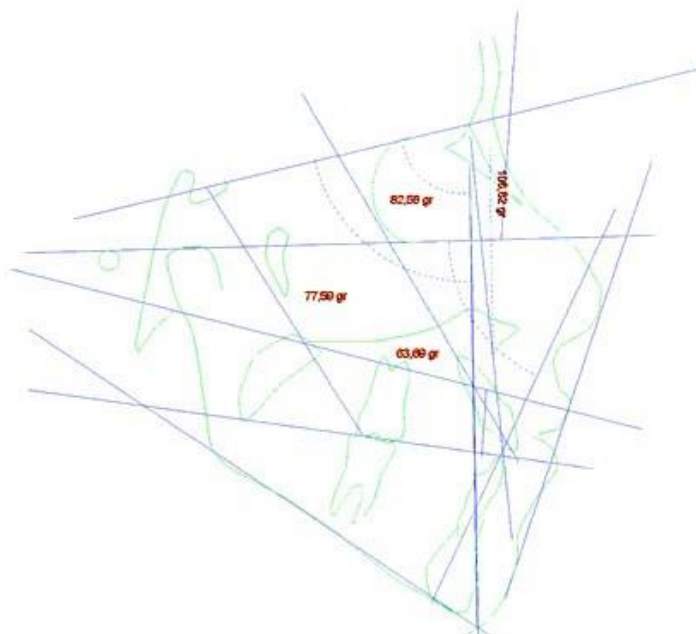
### 2.3.2.2 Teleradiografia (Cefalométrica Lateral) e Pósterio-anterior (PA - Frontal)

O método da cefalométrica lateral é um dos mais utilizados na odontologia, executado com ajuda de um cefalostato, contribuindo para padronizar o posicionamento da cabeça em distintos estágios de desenvolvimento, auxiliando na manutenção entre o crânio, o filme e o feixe de raio x, como também no posicionamento paralelo ao plano de Frankfurt e perpendicular ao plano horizontal (WHIT; PHOAROA, 2015).

A análise forense dessa imagem contribui para avaliar o crescimento da tipologia facial e do perfil mole do indivíduo. Além disso, possibilitando também verificar o estágio de maturação das vértebras, contribuindo, assim, para a estimativa da idade. Paralelo a isso, o método pósterio-anterior, o posicionamento do filme é a frente do paciente de forma paralela ao plano coronal e perpendicular ao filme, incidindo de posterior para anterior, direcionado ao nível do ápice nasal (WHIT; PHOAROA, 2015).

A colaboração forense dessa técnica concebe a análise dos seios frontais, estruturas essas presentes em quase todos os indivíduos, terminando seu desenvolvimento aos vinte anos de idade. A verificação do contorno, septos e tamanho permite diferenciar uma pessoa da outra e, por isso, possui grande relevância pericial (WHIT; PHOAROA, 2015). A figura 6 é um exemplo de uma análise cefalométrica.

**Figura 6** - Análise cefalométrica.



**Fonte:** Beaini (2010).

#### 2.4 TÉCNICA DE COMPARAÇÃO DE IMAGEM *AM* VERSUS *PM*

A radiologia odontológica exerce papel fundamental na identificação forense, e o seu principal fator para identificação *post mortem* são as comparações das análises radiográficas anteriores do indivíduo, ressaltando, assim, a importância de ter um banco de dados com exames radiográficos dos pacientes odontológicos. As características anatômicas, como tamanho e formas das coroas, anatomia pulpar, posição e forma da crista do osso alveolar, podem ser muito úteis, porém, as mais utilizadas ainda são as mudanças originadas pelas cáries e restaurações (COSTA, 2017; RAMOS, 2021; ABREU, 2016).

É importante citar que, com a criação dos *softwares*, eles possibilitaram a utilização de recursos de rotação, translação e ajuste de tamanho das imagens, facilitando a correção do posicionamento da radiografia *post mortem* em relação à radiografia *ante mortem*, sem a necessidade de diversas exposições radiológicas, além de facilitar o trabalho do odontologista (COSTA, 2017; RAMOS, 2021; ABREU, 2016).

Uma fase muito importante na identificação forense é a estimativa da idade do cadáver. Durante a vida, o tecido ósseo vai desenvolvendo, crescendo e maturando, partindo dos centros de ossificação até o seu completo desenvolvimento, esse processo é continuado e, com a fusão das epífises,

finaliza-se o seu crescimento. Esse desenvolvimento ósseo é acompanhado pela radiologia, o que propicia a descoberta de formas para identificação da sua cronologia, possibilitando, assim, a estimativa da idade (KHORATE, DINKAR; AHME, 2014).

Além disso, há outros parâmetros contribuintes para diagnóstico da estimativa da idade através dos dentes, como mineralização da coroa e da raiz, relação área do dente/área da câmara pulpar, erupção dos dentes decíduos, desgaste e perda dentária. A dentição permanente inicia-se por volta dos 6 anos e finaliza-se por volta dos 18 anos, o que indica, na maioria dos países, a maioridade penal. Por isso, através das radiografias se é capaz de alcançar a idade real da vítima, com a análise dos estágios de mineralização que o dente apresenta (KHORATE, DINKAR; AHME, 2014).

Em relação aos adultos, pode-se estimar, através da determinação radiológica, observando a redução do tamanho da câmara pulpar, causada pelo depósito secundário de dentina. Nos idosos, há um aumento na descalcificação e conseqüentemente uma diminuição óssea, dessa forma, a mandíbula atrofiada, é sugestivo que o indivíduo tenha uma idade avançada (KHORATE, DINKAR; AHME, 2014).

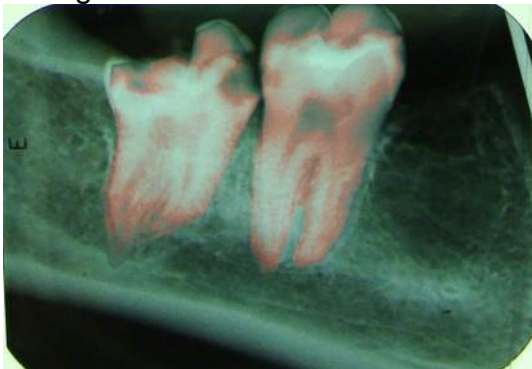
Ademais, as radiografias endodônticas pós-operatórias por sua vez fornecem ricas informações que são capazes de individualizar o dente, isso se dá pela frequência de variação que ocorre entre a aparência radiográfica de tratamento endodôntico em comparação com a de uma restauração intracoronal (FORREST; WU, 2018).

A identificação pelos seios frontais é uma técnica bem estabelecida na antropologia forense, por se configurar única para cada indivíduo. Para identificação por comparação dos seios frontais, pode-se lançar mão de alguns métodos, por exemplo, através de septos parciais no seio frontal direito e a altura máxima por radiografias cefalométricas, como também pela presença ou ausência dos seios frontais, de septo e escalonamento. Elas possuem melhor resolução, sem sobreposição de elementos, e a possibilidade de mensuração é mais precisa (UTHMAN, 2010).

Nessa técnica, observam-se variações com relação ao tamanho, à forma, à simetria, às bordas externas e à presença de septos e células, comparadas, utilizando radiografias *ante mortem* e *post mortem*. Os seios frontais começam

sua formação por volta dos três anos, quando são rudimentares. Porém, radiograficamente não podem ser detectados até os 6 anos, e têm o crescimento completo em torno dos 20 anos, cessando o crescimento. No indivíduo do sexo masculino, apresentam-se mais largos, e com bordas superiores mais fundas no sexo feminino (UTHMAN, 2010).

**Figura 7** - Exame comparativo entre a radiografia AM e dentes segmentados da radiografia PM.



**Fonte:** Curi (2016).

## 2.5 A IMPORTÂNCIA DOS DOCUMENTOS ODONTOLEGAIS PRODUZIDOS PELO CIRURGIÃO-DENTISTA

O cirurgião-dentista exerce um relevante papel social, prestando auxílio à justiça, quando responsável pela identificação *post mortem* de seus pacientes, dispondo do prontuário clínico odontológico, que, muitas vezes, se torna peça essencial para comparação no momento de identificar um indivíduo (ALMEIDA; PARANHOS *et al*, 2010).

Durante o atendimento odontológico, cada paciente possui um prontuário, contendo suas informações pessoais e clínicas de saúde bucal e de saúde geral. É importante manter essas informações atualizadas e arquivadas, pois, além de ser um direito do paciente, é uma obrigação do profissional (ALMEIDA; PARANHOS *et al*, 2010).

Na documentação *ante mortem* deve conter informações detalhando ao máximo os achados clínicos: como presenças de fraturas dentais, restaurações, implantes, tratamento endodônticos, e qualquer informação que possa individualizar o paciente. Os exames complementares, como as radiografias devem ser armazenadas e identificadas, para, assim, permitir que

particularidades morforradiográficas possam ser observadas, auxiliando na identificação das vítimas. Bem com fotos, contrato de prestação de serviços odontológicos, cópias de receitas, atestados e encaminhamentos (GUPTA, 2014).

Esses documentos registram aspectos únicos, imutáveis e perenes do indivíduo, e particularmente de suma importância nos casos em que os processos habituais de identificação, como a papislocopia e o reconhecimento facial ou por meio de cicatrizes, tatuagens, outras marcas individuais estejam, por sua vez, inviabilizadas. Então, para que, assim proceda a identificação odontológica, é importante que o cirurgião-dentista, encarregado pelo atendimento daquele indivíduo, tenha confeccionado registros clínicos, possuindo uma correta elaboração, além de armazenar de maneira que todas as informações descritas sejam preservadas por longos anos (ARAUJO *et al*, 2014).

Portanto, o prontuário completo e atualizado é importante não somente nos casos de comparação com o *post mortem*, mas também para resguardar a própria defesa do profissional em questão. Pois, pode ser um problema para o odontologista a identificação de casos de paciente sem prontuário odontológico ou prontuário incompleto, danificado, perdido, e ainda quando as radiografias são apresentadas com baixa qualidade. Dessa forma, o prontuário é o melhor instrumento que o profissional tem, para produzir provas necessárias, desde que nele contenha os dados necessários e suficientes para prestar quaisquer esclarecimentos necessários (GUPTA, 2014).

Em suma, para que as perícias odontológicas auxiliem na identificação do maior número de pessoas, em casos em que essa é a única via de identificação, a população deve ser encorajada a visitar regularmente o dentista, de modo a ter registros dentários e radiografias. Pois, com a evolução da microeletrônica e da informática, atrelada à redução do custo de equipamentos computacionais, permitiu-se o desenvolvimento de técnicas mais poderosas e confiáveis de comparação de imagens radiológicas com aplicação em odontologia legal (BORGES; MACIEL; LÚCIA, 2017).

Por fim, o cirurgião-dentista é obrigado pelo Código de Ética Odontológica e pela lei nº 5.081, a manter no prontuário os dados clínicos necessários para a boa condução do caso, sendo preenchido, em cada avaliação, em ordem cronológica com data, hora, nome, assinatura e número de registro do cirurgião-

dentista no Conselho Regional de Odontologia (CFO-218/2012).

Acerca disso, por vezes, no IML, tem-se a dificuldade de se conseguir essa documentação, pois o profissional se nega a fornecer, sendo necessário um mandado judicial para conseguir ter acesso a esses documentos. Portanto, é importante salientar, que a posse do prontuário odontológico é do paciente, mas a guarda é de responsabilidade do cirurgião-dentista (BORGES; MACIEL; LÚCIA, 2017).

### **3 METODOLOGIA**

#### **3.1 TIPO DE PESQUISA**

Para realização do presente estudo, foi elaborada uma pesquisa descritiva e bibliográfica, desenvolvida em formato de revisão de literatura integrativa, em que foi realizada a análise e coleta de dados de artigos científicos de interesse, para a construção desse trabalho.

A revisão integrativa de literatura é um método que tem como finalidade sintetizar resultados obtidos em pesquisas sobre um tema ou questão, de maneira sistemática, ordenada e abrangente. É denominada integrativa porque fornece informações mais amplas sobre um assunto/problema, constituindo, assim, um corpo de conhecimento (MENDES; SILVEIRA; GALVÃO, 2008).

#### **3.2 LOCAL DA PESQUISA**

As bases de dados eletrônicas que foram utilizadas na construção desse trabalho são a Literatura LatinoAmericana e do Caribe em Ciências da Saúde (Lilacs), Biblioteca Virtual Scientific Eletronic Library Online (SciELO) e o Buscador Eletrônico Google Acadêmico.

#### **3.3 AMOSTRA**

Para compor essa pesquisa, foram selecionados inicialmente 50 artigos científicos redigidos na língua portuguesa e inglesa. Porém, após aplicados os critérios de inclusão e exclusão, somente 10 artigos científicos foram utilizados como base e referência para a coleta de dados, publicados no período de 2009 à 2021, para confecção desse trabalho.

#### **3.4 CRITÉRIOS DE INCLUSÃO E EXCLUSÃO**

Foram adotados como critérios de inclusão ensaios clínicos redigidos na língua portuguesa e inglesa, publicados entre os anos 2009 à 2021. Foram



inclusos trabalhos que abordassem sobre as radiografias odontológicas para utilização forense, suas técnicas e métodos na identificação em Odontologia Legal, enriquecendo a temática abordada. Com relação aos critérios de exclusão, foram excluídos os artigos que não estavam no período determinado e não tratavam do estudo proposto, bem como aqueles com informações incompletas.

### 3.5 INSTRUMENTOS DE COLETA DE DADOS

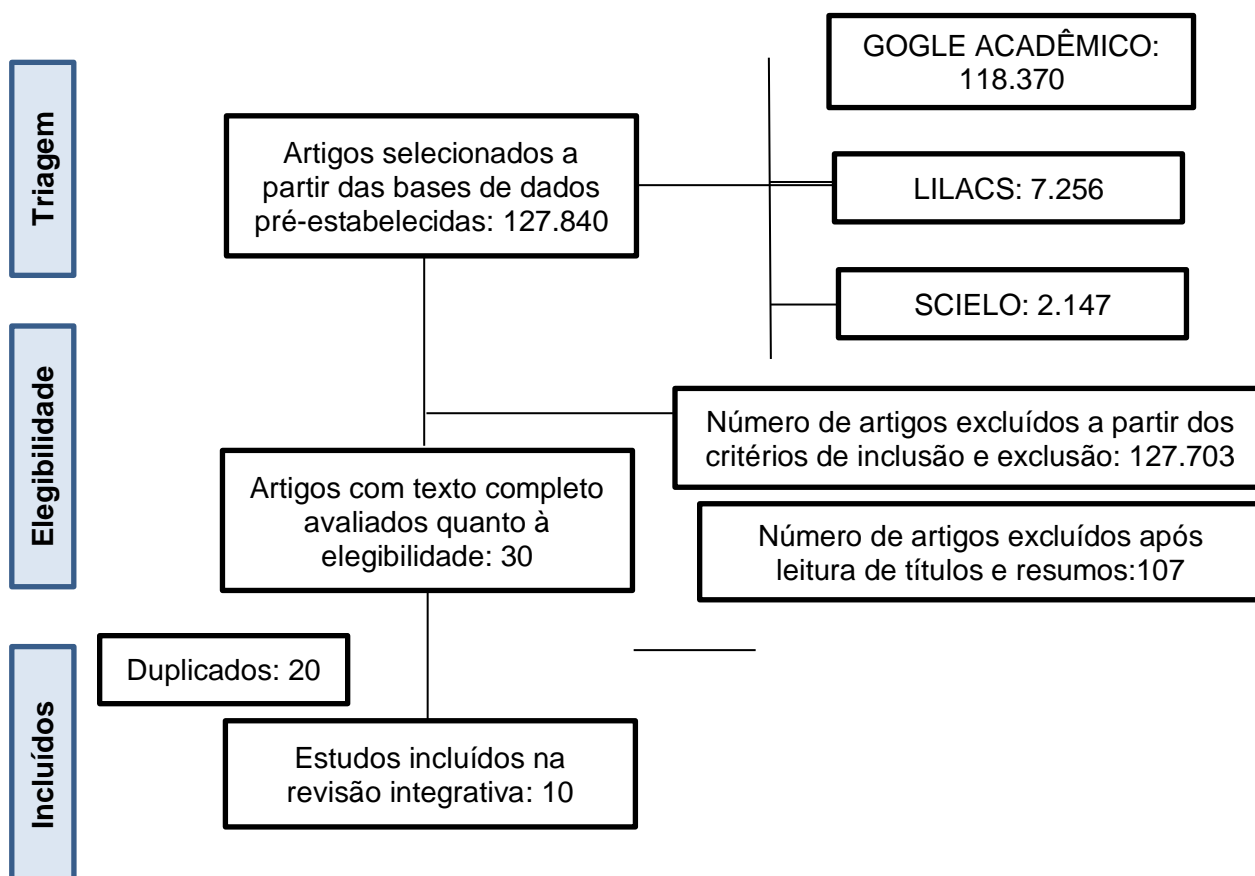
. A terminologia em saúde usada para busca dos artigos foi consultada nos descritores em ciência de saúde (DECS), e foram previamente selecionados a partir das palavras chaves: identificação humana; antropologia forense; diagnóstico por imagem; odontologia legal. Para realização do trabalho foram selecionados artigos publicados no período de 2009 á 2021, com base nos critérios de inclusão e exclusão.

### 3.6 PROCEDIMENTOS PARA COLETA DE DADOS

Os descritores previamente selecionados foram inseridos nas bases de dados e cruzados entre eles utilizando o operador booleano *AND* em busca de coletar dados relevantes para a pesquisa. Após leitura, análise crítica e detalhada dos artigos estabelecidos, a revisão de literatura foi realizada demonstrando a importância do uso das imagens radiográficas na identificação humana em Odontologia Legal, abordando as técnicas de comparação de imagens radiográficas, as características da cavidade bucal e a importância do prontuário odontológico. No fluxograma 1 detalha-se os achados científicos. De início foi realizado um levantamento bibliográfico de todos os artigos pesquisados por meio da Biblioteca Virtual de Saúde (BVS), que reúne as principais bases de dados definidas como critérios dessa pesquisa sendo encontrados no total 127.840 artigos. Onde no buscador eletrônico Google Acadêmico, foi obtido um total 118.370 artigos encontrados, quando a pesquisa foi realizada no Lilacs foi obtido um total de 7.256. A mesma pesquisa também foi feita na Scielo, onde foram encontrados 2.214 artigos. Após os critérios de exclusão 127.703 artigos não contribuíam para a temática, resultando em 137

artigos, e desses total 30 artigos apresentavam texto completo avaliados quanto à elegibilidade, onde 20 artigos eram duplicados. E 10 foram selecionados para compor os resultados e discussões.

Fluxograma 1 – Fluxograma de pesquisa



Fonte: Autoria própria (2022)

### 3.7 ANÁLISE DE DADOS

A análise foi feita de modo que se obtenha um maior detalhamento da amostra encontrada, onde foi realizada uma análise crítica, utilizando o método de análise qualitativa, uma vez que o objetivo é descrever, analisar e interpretar os dados. Foi realizada a leitura dos títulos e resumos dos trabalhos e diante dos critérios de inclusão e exclusão, foi realizada a seleção dos ensaios clínicos que se enquadraram para a confecção deste trabalho. Para melhor entendimento, foram elaboradas tabelas que contavam com títulos, autores, ano de publicação,

bases de dados, tipo de estudo, objetivos e principais resultados dos trabalhos.

#### 4 RESULTADOS E DISCUSSÕES

Tabela 1- Características dos artigos incluídos na revisão integrativa (título dos artigos, autores dos artigos, ano de publicação e base de dados).

<b>TÍTULO DOS ARTIGOS</b>	<b>AUTORES E ANO DE PUBLICAÇÃO</b>	<b>BASE DE DADOS</b>
A UTILIZAÇÃO DE IMAGENS NA IDENTIFICAÇÃO HUMANA EM ODONTOLOGIA LEGAL (1)	CARVALHO <i>et al.</i> , (2009)	SCIELO
IDENTIFICAÇÃO HUMANA POR MEIO DO ESTUDO DE IMAGENS RADIOGRÁFICAS ODONTOLÓGICAS: RELATO DE CASO (2)	SCORALICK <i>et al.</i> , (2013)	SCIELO
A IDENTIFICAÇÃO HUMANA DE VÍTIMAS DE DESASTRES EM MASSA: A IMPORTÂNCIA E O PAPEL DA ODONTOLOGIA LEGAL (3)	ARAÚJO <i>et al.</i> , (2013)	SCIELO
A IMPORTANCIA DOS ARCOS DENTÁRIOS NA IDENTIFICAÇÃO HUMANA (4)	JUNIOR; MOURA (2014)	LILACS
A ATUAÇÃO DO ODONTOLÓGICO: CONCEITOS, HISTÓRIA E RECURSOS DE IDENTIFICAÇÃO (5)	MORETTO <i>et al.</i> , (2017)	GOOGLE ACADÊMICO
MEIOS DE IDENTIFICAÇÃO ODONTOLÓGICA (6)	ZILIO; BASUALDO; CRUZ (2018)	GOOGLE ACADÊMICO
	TREVISOL <i>et al.</i> , (2020)	GOOGLE ACADÊMICO

ODONTOLOGIA FORENSE: SUA IMPORTÂNCIA E MEIOS DE IDENTIFICAÇÃO <i>POST MORTEM</i> (7)		
A APLICABILIDADE DOS MEIOS RADIODIAGNOSTICOS NA IDENTIDADE E IDENTIFICAÇÃO CADAVERICA: UMA REVISÃO INTEGRATIVA DE LITERATURA (8)	SILVA; SILVA; FILHO (2021)	LILACS
ODONTOLOGIA LEGAL- O PAPEL DO ODONTOLEGISTA NA IDENTIFICAÇÃO DE CADAVERES: UMA REVISÃO INTEGRATIVA (9)	ANDRADE <i>et al.</i> , (2021)	GOOGLE ACADÊMICO
TECNICA DE IDENTIFICAÇÃO HUMANA EM ODONTOLOGIA LEGAL (10)	RAMOS <i>et al.</i> , (2021)	GOOGLE ACADÊMICO

Fonte: Autoria própria (2022)

Tabela 2 – Características dos artigos incluídos na revisão integrativa (tipo de estudo, objetivos e resultados)

TIPO DE ESTUDO	OBJETIVOS	RESULTADOS
REVISÃO DE LITERATURA (1)	O estudo tem por objetivo citar os métodos de identificação humana por meio da radiologia, utilizados em odontologia legal	No geral, o estudo cita inúmeras técnicas que podem ser utilizadas para auxiliar na identificação do gênero, do grupo étnico, e principalmente da idade. E enfatiza a importância da manutenção das imagens radiológicas, que são obtidas durante o tratamento.
RELATO DE CASO (2)	Tem por objetivo fazer a descrição de um caso de identificação de um indivíduo carbonizado por meio de análise de radiografias da arcada e demonstrar que a identificação	O estudo possibilitou demonstrar que o método de identificação humana utilizado em odontologia é efetivo. No caso em questão, procedeu-se ao confronto da imagem radiográfica odontológica panorâmica feita anteriormente à morte com as radiografias periapicais realizadas <i>post-mortem</i> .

	humana odontológica é efetiva e de baixo custo.	
REVISÃO DE LITERATURA (3)	O objetivo é analisar por meio da revisão de diferentes casos na literatura, a importância da odontologia legal no processo de identificação humana nos desastres em massa e o trabalho do perito odontologista.	Foi constatado que a odontologia apresenta uma relevante contribuição para a identificação das vítimas em eventos com múltiplas fatalidades.
REVISÃO DE LITERATURA (4)	O trabalho objetiva analisar a importância da odontologia na identificação humana através dos arcos dentários.	A pesquisa enfatiza que os elementos dentários vem se tornando um importante meio de identificação, sobretudo pela diversidade dos elementos a serem coletados que carregam uma carga de valor como instrumento probatório de por exemplo uma agressão.
REVISAO DE LITERATURA (5)	Objetivo desse trabalho é discutir a importância da atuação do odontologista, com o intuito de proporcionar a comunidade acadêmica informações relevantes sobre o assunto.	O estudo constata que a atuação do odontologista vem sendo ferramenta eficaz no auxílio e verificação da veracidade de informações, elucidando e proporcionando certeza em decisões jurídicas.
REVISAO DE LITERATURA (6)	O presente trabalho tem como objetivo realizar um levantamento bibliográfico a respeito da odontologia legal e seus meios de identificação humana, ressaltando sua importância para sociedade moderna.	A odontologia legal tem um papel relevante no processo de identificação, concedendo esclarecimento á justiça de maneira eficiente para uma identificação positiva, além de ressaltar aos cirurgiões-dentistas a importância do correto arquivamento dos prontuários odontológicos.
REVISÃO DE LITERATURA SISTEMATIZADA QUALITATIVA (7)	O presente estudo objetiva comprovar, através de evidências científicas existentes na literatura, a importância da odontologia forense	Constatou que a odontologia forense possui grande importância em diversos casos de identificação, em virtude dos elementos dentários resistirem por mais tempo a condições desfavoráveis, possibilitando a obtenção de material genético através desses elementos.

REVISÃO INTEGRATIVA DE LITERATURA (8)	O estudo visa uma análise sobre a identificação cadavérica e suas técnicas especiais para determinar a identidade de alguém. Tem como propósito demonstrar os principais benefícios da aplicabilidade dos meios dos radiodiagnósticos na identidade e identificação cadavérica.	O estudo consta que os exames radiográficos realizados <i>ante-mortem</i> e <i>post-mortem</i> do indivíduo, são um ponto chave na identificação da causa da morte.
REVISÃO DE LITERATURA (9)	A revisão teve por objetivo analisar a literatura acerca da odontologia legal relacionada á identificação de corpos humanos.	O estudo ressalta que o cirurgião-dentista por meio da especialidade de antropologia forense possui capacidade de atuar como perito e permitir maior precisão nos laudos dos cadáveres.
REVISÃO DE LITERATURA (10)	O objetivo desse estudo foi analisar técnicas utilizadas pela odontologia legal na identificação humana.	Os métodos empregados pela odontologia forense são, via de regra, práticos, simples, de baixo custo e confiáveis.

Fonte: Autoria própria (2022)

Esse trabalho mostra a relevância sobre estudar a Odontologia Legal e seus meios de identificação através das análises das radiografias, pois ressalta a importante função do prontuário odontológico, comprovando a necessidade de um correto preenchimento e armazenamento dos dados por parte do cirurgião-dentista. Agindo na elucidação de casos onde as vítimas poderiam ter a sua identificação negatada.

Dito isso, na leitura dos estudos, CARVALHO *et al.*, (2009) verificaram, que a análise de radiografias *ante-mortem* e *post-mortem* é uma ferramenta fundamental nos processos de identificação, onde o perito legista pode lançar mão de inúmeras técnicas radiológicas.

SCORALICK *et al.*, (2013) verificaram, que o processo utilizado em Odontologia é prático, rápido e barato. Podendo ser utilizado em qualquer estado que o cadáver se apresente. Já ARAUJO *et al.*, (2013) verificaram, que a taxa de sucesso na identificação pelos arcos dentais, vai depender da natureza do acidente, as condições dos corpos encontrados, o estado dos elementos

dentários no *post-mortem*, e na obtenção e qualidade dos registros *ante-mortem*.

JUNIOR; MOURA (2014) avaliaram, que as características individuais dos elementos dentários, tornam a arcada dentária única, se comparada a outra. Comprovando assim, que por conta da unicidade dos arcos dentários, é viável realizar a identificação humana, por meio de suas particularidades existentes e inerentes.

Por sua vez, MORETTO *et al.*, (2017) constataram, que os avanços da Odontologia Legal nos últimos anos foram extremamente relevantes e de extrema importância, principalmente, em casos de catástrofes e acidentes. Sendo eficaz nos processos de identificação elucidando e proporcionando certeza em decisões jurídicas.

Os estudos de ZILIO; BASUALDO; CRUZ (2018) e TREVISOL *et al.*, (2020), estão de acordo no aspecto em que a Odontologia forense adquire um papel relevante no processo de identificação humana, uma vez que a identificação é um processo que necessita ser incorporado no contexto da perícia Odontológica, para assim fornecer esclarecimentos á justiça de maneira eficaz para uma identificação positiva.

SILVA; SILVA; FILHO (2021) verificaram, que a odontologia legal se mostrou importante no fator de análise e de identificação humana *post-mortem*. Por causa da sua confiabilidade, agilidade, além do seu baixo custo. Tornando-se um dos principais exames utilizados na área forense.

Os estudos de ANDRADE *et al.*, (2021) falam, que a identificação pericial possui junção de inúmeras áreas profissionais, dentre elas, a Odontologia Legal. Na qual o cirurgião-dentista possui capacidade de atuar como perito. O estudo trouxe também que há necessidade de trabalhos futuros abordarem a importância do cirurgião-dentista em arquivar corretamente os prontuários. RAMOS *et al.*, (2021) verificaram, que a Odontologia Legal é extremamente importante nos processos de identificação forense, e juntamente a datiloscopia e a análise de DNA, é um método de identificação primário.

Por fim, de maneira geral e com unanimidade todos os autores mencionaram, que um aspecto importante nos processos de identificação é o fácil acesso á documentação odontológica. Onde o prontuário torna-se um documento primordial no processo, pois nele constam as informações individualizadores de cada paciente. Dessa forma, os estudos ressaltam a importância do cirurgião-



dentista fazer o correto preenchimento e arquivamento desses dados. Para assim, fornecer um bom elemento de prova nos processos de identificação humana.

## 5 CONSIDERAÇÕES FINAIS

Essa pesquisa buscava responder como as radiografias odontológicas podem auxiliar nos processos de identificação forense. E, de qual forma e com quais instrumentos, os peritos legistas realizam a identificação forense baseada nas imagens radiograficas odontológica.

Assim, através dos estudos realizados para a composição desse trabalho, refletimos a respeito das imagens radiográfias como meio de identificação humana, seus instrumentos e suas técnicas. Concluindo que, por sua vez a Odontologia Legal desempenha um papel fundamental nos casos de identificação humana, sendo possível por conta da unicidade dos elementos dentários, contando com a disponibilidade das radiografias odontológicas onde nela constam as particularidades morforradiográficas de cada indivíduo. E essa identificação só se torna viável por conta do prontuário odontológico do paciente podendo ser realizado o comparativo das imagens radiográficas *ante-mortem* com as imagens *post-mortem* do indivíduo. Por isso, a importância de ressaltar que o prontuário odontológico é um documento extremamente importante não somente nos casos de identificação, como também, para resguardar o cirurgião-dentista com seus deveres perante a justiça. Devendo gerar uma boa qualidade da imagem radiográfica e o correto arquivamento delas, para que assim elas possam servir de instrumentos para confirmar a identidade de um indivíduo.

. Diante disso, podemos concluir que o estudo alcançou o seu objeto final, uma vez que a partir da revisão de literatura integrativa foi exposto de forma clara ao leitor, a importância das radiografias odontológicas na identificação humana, abordando suas técnicas e seus instrumentos. Sendo relevante de estudo aos estudantes e profissionais de Odontologia que vierem a ter acesso ao trabalho.

## REFERÊNCIAS

ABREU, Thalita Queiroz. **Radiographic analysis of forensic dentistry**. 2016.

ALMEIDA, C. A.; PARANHOS, L. R.; R. H. C. S. A importância da odontologia na identificação post-mortem. **Odontologia e Sociedade**, Ribeirão Preto SP, 2010.

ALMEIDA, S. M.; et al. Efetividade da documentação odontológica na identificação humana. **RGO, Rev. Gaúch. Odontol**, v. 63, n. 4, p. 502-506, 2005. Disponível em: <http://dx.doi.org/10.1590/1981-863720150003000213017>. Acesso em 15 set. 2021.

ANDRADE, Simone Aparecida Fernandes de. A atuação do técnico e do tecnólogo em radiologia na área forense. **UNILUS Ensino e Pesquisa**, v. 13, n. 30, p. 26-31, 2016.

ARAUJO L. G.; et al. A identificação humana de vítimas de desastres em massa: a importância e o papel da Odontologia Legal. **Revista Da Faculdade De Odontologia – UPF** 2014, 18(2). Disponível em: <https://doi.org/10.5335/rfo.v18i2.3376>. Acesso em: 5 out. 2021.

ARAUJO, Lais; BIANCALANA, Roberto; TERADA, Andrea; PARANHOS, Luiz; MACHADO, Carlos; SILVA, Ricardo. A identificação humana de vítimas de desastres em massa: a importância e o papel da odontologia legal. Human identification of victims of mass disasters: the importance and role of forensic dentistry, **Passo fundo**, v. 18, n. 2, p. 229-259, 2013. Disponível em: <http://dx.doi.org/10.5335/rfo.v18i2.3376>. Acesso em: 2 out. 2021.

ARGOLLO, S. P.; et al. Utilização da rugoscopia palatina para identificação de corpo carbonizado relato de caso pericial, **Revista Brasileira de Odontologia Legal**, 2016.

AURÉLIO. **Dicionário da Língua Portuguesa**. Positivo, 2009.

B. D. J. Bitemarks-on-line study guides. Forensic dentistry online. **British Dental Journal**, abril, 2001. Disponível em: [forensicdentistryonline.com](http://forensicdentistryonline.com). Acesso em: 15 set. 2021.

BEAINI, T. L.; DIAS, P. E. M.; MELANI, R. F. H. Dry skull positioning device for extra-oral radiology and cone-beam CT. **International Journal of Legal Medicine**, São Paulo, 128(1), 235-241, 2013.

BORGES, Ranyelly et al. **Métodos de identificação por meio da radiologia empregados na odontologia forense**. 2017.

BRASIL. Conselho Federal de Odontologia. **Resolução nº 63**, de 30 de junho de 2005. Consolidação das normas para procedimentos nos conselhos de odontologia. Disponível em: <http://www.cfo.org.br>. Acesso em: 20 nov. 2021.

BRASIL. Presidência da República. Subchefia para assuntos jurídicos. **Lei nº 9.610**, de 19 de fevereiro 1998. Altera, atualiza e consolida a legislação sobre

direitos autorais e dá outras providências. Diário Oficial da União, Brasília, DF, 19 de fevereiro 1998. Disponível em:  
[https://www.planalto.gov.br/ccivil\\_03/Leis/L9610.htm](https://www.planalto.gov.br/ccivil_03/Leis/L9610.htm) Acesso em: 4 nov. 2021.

BRASIL. **Resolução n. 118, de 11 de maio de 2012**. Conselho Federal de Odontologia. Revoga o Código de Ética Odontológica aprovado pela Resolução CFO-42/2003 e aprova outro em substituição. 2012.

BRASIL. São Paulo. **Decreto n. 7.013 de 15/03/1935**. Autoriza o funcionamento das dependências de Antropologia Criminal e Odontologia Legal. Disponível em:  
<http://www.al.sp.gov.br/repositorio/legislacao/decreto/1935/decreto-7013-15.03.1935.html>. Acesso em: 15 set. 2021.

CARVALHO, S. P. M.; SILVA, R. H. A.; JÚNIOR, C. L.; PERES, A. S. A utilização de imagens na identificação humana em odontologia legal. **Radiol Bras**, São Paulo, v. 42, n. 2, p. 125-130, abr., 2009. Disponível em:  
[http://www.scielo.br/scielo.php?script=sci\\_arttext&pid=S010039842009000200012&lng=e n&nrm=iso](http://www.scielo.br/scielo.php?script=sci_arttext&pid=S010039842009000200012&lng=e n&nrm=iso). Acesso em: 15 set. 2021.

CEROIMAGEM. **Radiografia oclusal**. Disponível em:  
<https://www.ceroimagem.com.br/radiografia-oclusal/>. Acesso em: 20 nov. 2021.

CFO. **Código de Ética Odontológica**. Disponível em:  
<https://site.crosp.org.br/uploads/etica/6ac4d2e1ab8cf02b189238519d74fd45.pdf>  
 . Acesso em: 20 nov. 2021.

CHOI, I. G.; DUAİLÍBI-NETO, E. F.; BEAINI, T. L.; SILVA, R. L. da; CHILVARQUER, I. The Frontal Sinus Cavity Exhibits Sexual Dimorphism in 3D  
 CIESZYNSKI, A. Ueber die einstellung der roentgenrohre bei zahnaufnahmen. *Corresp F zahnärzte*, p.158, 1907. In: CIESZYNSKI, A. In defense of the rights of authorship of some fundamental rules of X-Ray technique and accessories. **Dent Cosmos**, v. 66, n. 6, p. 656-664, jun., 1924.  
 Cone-beam CT Images and can be Used for Sex Determination. **J Forensic Sci**, 63(3): p. 692-698, 2018.

COSTA, Márcio Gurgel. **Atuação do cirurgião dentista na identificação humana postmortem**: revisão de literatura. 2017.

ECKERT, W. G.; GARLAND, N. The history of the forensic applications in radiology. **Am J Forensic Med Pathol**, 1984, n. 5, p. 53-56.

FIGUEIRA JUNIOR, E.; MOURA, L. C. L. A importância dos arcos dentários na identificação humana. **Rev. Bras. Odontol**, Rio de Janeiro, v. 71, n. 1, jun., 2014. Disponível em:  
[http://revodontobvsalud.org/scielo.php?script=sci\\_arttext&pid=S00342722014000100005&lng=pt&nrm=iso](http://revodontobvsalud.org/scielo.php?script=sci_arttext&pid=S00342722014000100005&lng=pt&nrm=iso). Acesso em: 5 out. 2021.

FORREST, A. S.; WU, H. Y. H. Endodontic imaging as an aid to forensic personal identification. **Aust Endod J**, 36(2), p. 87-94, 2010.

FRANCA, V. G. Introdução ao estudo de Medicina Legal. In: \_\_\_\_\_. Medicina Legal. **Guanabara Koogan**, Brasil (2015).

FRANÇA, V. G. **Introdução ao estudo de Medicina Legal**. In: FRANÇA, V. G. Medicina Legal. Guanabara Koogan, Brasil (2015) 19-20.

GRECO, Rogério. **Medicina Legal a Luz do Direito Penal e do Direito**. 8. ed. Processual Penal, Impetus, 2009.

GUPTA, R.; et al. Forensic odontology, **Journal of Medical Society**, v. 30, n. 1, p. 20-23, 2014.

INTERPOL. **Disaster Victim Identification Guide**, 2009.

KHORATE, M. M.; DINKAR, A. D.; AHMED, J. Accuracy of age estimation methods from orthopantomograph in forensic odontology: a comparative study. **Forensic Sci Int**, p. 184-234, 2014.

MARTINS, Larissa. **Identificação humana através das radiografias odontológicas: descrição da técnica**. 2018. 28 f. Monografia (Graduação em Odontologia) – Faculdade de Odontologia, Uberlândia, 2018. Disponível em: google academico. Acesso em: 15 set. 2021.

MENDES, K. D. S.; SILVEIRA, R. C. C. P.; GALVÃO, C. M. Revisão integrativa: método de pesquisa para a incorporação de evidências na saúde e na enfermagem. **Texto Contexto Enferm**, 17(4), 2008, out./dez., p. 758-760.

RAMOS, Maria Luiza Gioster; et al. **Técnicas de identificação humana em Odontologia Legal**. 2021.

SARAIVA, A. S., A importância do prontuário odontológico: com ênfase nos documentos digitais. **Revista Brasileira de Odontologia**, Rio de Janeiro, v. 68, n. 2, p. 157-160, jul./dez., 2011. Disponível em: <http://revista.aborj.org.br/index.php/rbo/article/view/295/245>. Acesso em: 5 out. 2021.

SILVA, R. F.; CHAVES, P.; PARANHOS, L. R.; LENZA, M. A.; JÚNIOR, E. D. Utilização de documentação ortodôntica na identificação humana. **Dental Press J Orthod**, 2011, 16(2), p. 52-57. Disponível em: <http://dx.doi.org/10.1590/S2176-94512011000200007>. Acesso em: 15 set. 2021.

SILVEIRA, E. M. S. Z. S. F. Odontologia legal: conceito, origem, aplicações e história da perícia. **Saúde, Itauna/MG: Ética & Justiça**, 2008, 13(1), p. 33-6.

SINGH, A.; BHATIA, H.; SOOD, S. et al. Demystifying the Mysteries: Sexual Dimorphism in Primary Teeth. **Journal of Clinical and Diagnostic Research**, 11, p. 110-114, 2017.

**SOBES. Sociedade Brasileira de Engenharia de Segurança SOBES.**  
Disponível em: <http://www.higieneocupacional.com.br/download/radiacoes-sobes.pdf>. Acesso em: 15 set. 2021.

UTHMAN, A. T.; AL-RAWI, N. H.; AL-NAAIMI, A. S.; TAWFEEQ, A. S.; SUHAIL, E. H. Evaluation of frontal sinus and skull measurements using spiral CT scanning: an aid in unknown person identification. **Forensic Sci Int**, 197(1-3), p. 124, 2010.

VANRELL, J. P. **Odontologia legal & antropologia forense**. Rio de Janeiro: Guanabara Koogan, 2002.

WHITE, S. T.; PHAROAH, M. J. **Radiologia oral: princípios e interpretação**. 7. ed. Rio de Janeiro: Elsevier, 2015.