



FACULDADE DE ENFERMAGEM NOVA ESPERANÇA
CURSO BACHARELADO EM ODONTOLOGIA

RUAN LEE BARBOSA RIBEIRO

**CIRURGIA PARENDODÔNTICA PARA REMOÇÃO DE CISTO PERIAPICAL:
RELATO DE CASO**

JOÃO PESSOA

2024

RUAN LEE BARBOSA RIBEIRO

**CIRURGIA PARENDODÔNTICA PARA REMOÇÃO DE CISTO PERIAPICAL:
RELATO DE CASO**

Trabalho de conclusão de curso apresentado à Faculdade Nova Esperança como parte dos requisitos exigidos para a conclusão do curso de Bacharelado em Odontologia.

Orientador: Prof. Me^a. Dra. Luiza de Almeida Souto Montenegro

JOÃO PESSOA

2024

R872c

Ribeiro, Ruan Lee Barbosa

Cirurgia parendodôntica para remoção de cisto periapical: relato de caso / Ruan Lee Barbosa Ribeiro. – João Pessoa, 2024.

16f.; il.

Orientadora: Prof^a. D^a. Luiza de Almeida Souto Montenegro.

Trabalho de Conclusão de Curso (Graduação em Odontologia) – Faculdade Nova Esperança - FACENE

1. Apictomia. 2. Obturação Retrograda. 3. Endodontia. I. Título.

CDU: 616.314.18

RUAN LEE BARBOSA RIBEIRO


**CIRURGIA PARENDODÔNTICA PARA REMOÇÃO DE CISTO
PERIAPICAL:**

RELATO DE CASO

Relatório apresentado à Faculdade Nova Esperança como parte das exigências para a obtenção do título de Cirurgião-Dentista.

João Pessoa, ____ de _____ de _____.

BANCA EXAMINADORA



Prof^a. Me. Dra. Luiza de Almeida Souto Montenegro

(Faculdades Nova Esperança)

Documento assinado digitalmente

gov.br

MARCOS ANDRÉ AZEVEDO DA SILVA

Data: 03/06/2024 16:10:26-0300

Verifique em <https://validar.iti.gov.br>

Prof. Me. Marcos André Azevedo da Silva

(Faculdades Nova Esperança)



Prof^a Me. Dra. Yasmin Caldas de Macedo Abrantes Rodrigues de Oliveira

(Faculdades Nova Esperança)

AGRADECIMENTOS

Gostaria de expressar minha profunda gratidão a Deus, por sua orientação e força durante toda esta jornada. Sem sua bênção, este trabalho não seria possível.

Agradeço imensamente à meu pai Cicero Alberto Ribeiro Silva e a minha mãe Sônia Barbosa Ribeiro, cujo apoio incondicional e amor constante foram fundamentais para que eu pudesse alcançar este objetivo, vocês são minha base e inspiração diária.

Dedico este trabalho ao meu querido sobrinho, Yta Yunna, sua alegria e entusiasmo são uma constante fonte de inspiração para mim, que este trabalho sirva como um exemplo de que, com dedicação e esforço, podemos alcançar nossos sonhos, que você cresça sempre cercado de amor e oportunidades.

Dedico este trabalho ao meu querido irmão, Antônio Barbosa da Silva Neto, sua força, apoio e incentivo ao longo desta jornada foram inestimáveis, obrigado por sempre acreditar em mim e me motivar a seguir em frente, que este trabalho seja um reflexo da gratidão e admiração que sinto por você.

Aos meus amigos de curso, Maria Luiza, Mariana, Larissa, Vitória e Ceiza que estiveram ao meu lado nos momentos de desafio e celebração, minha sincera gratidão, a colaboração e o companheirismo de vocês tornaram esta caminhada mais leve e enriquecedora.

À minha orientadora, Luiza de Almeida Souto Montenegro pelo conhecimento compartilhado, pela paciência e pela orientação valiosa, seu apoio e sabedoria foram cruciais para o desenvolvimento deste trabalho.

Por fim, agradeço à banca avaliadora, Marcos André Azevedo da Silva e Yasmin Caldas de Macedo Abrantes Rodrigues de Oliveira pela disponibilidade e pelo tempo dedicado à análise e à avaliação deste trabalho, suas contribuições e feedbacks são de grande importância para o meu crescimento acadêmico e profissional.

SUMÁRIO

1	INTRODUÇÃO	4
2	RELATO DE CASO.....	5
3	DISCUSSÃO	8
4	CONSIDERAÇÕES FINAIS.....	10
	REFERÊNCIAS	11

RESUMO

A cirurgia parendodôntica é um procedimento complexo de corte de ápice e instrumentação no sentido ápice-coroa, requer técnica e habilidade do operador, além de tecnologias que favorecem o sucesso da intervenção. Este é de fato uma opção importante para casos em que um dente que já foi tratado endodonticamente ainda apresenta sinais de infecção ou problemas no sistema de canais radiculares. Esse procedimento é especialmente relevante quando você deseja preservar um dente, principalmente se ele estiver localizado em uma região estética da boca, como os dentes anteriores. O objetivo do presente trabalho é apresentar um relato de caso de uma cirurgia parendodôntica em um elemento de região estética em uma paciente do sexo feminino trazendo detalhes importantes da dinâmica do procedimento de modo a facilitar a visualização e realização deste por mais profissionais. Provando que a exodontia não é a única opção quando existe alternativas de manutenção do elemento dental.

Palavras-chaves: Apicectomia; Obturação retrógrada; Endodontia

ABSTRACT

Endodontic surgery is a complex procedure involving apex cutting and instrumentation in the apex-crown direction, requiring technique and skill from the operator, as well as technologies that favor the success of the intervention. This is indeed an important option for cases where a tooth that has already been endodontically treated still shows signs of infection or problems with the root canal system. This procedure is especially relevant when you want to preserve a tooth, especially if it is located in an aesthetic region of the mouth, such as the front teeth. The objective of the present work is to present a case report of endodontic surgery on an element of the aesthetic region in a female patient, bringing important details of the dynamics of the procedure in order to facilitate the visualization and performance of this procedure by more professionals. Proving that tooth extraction is not the only option when there are alternatives for maintaining the dental element.

Keywords: Apicoectomy; Retrograde filling; Endodontics

1 INTRODUÇÃO

O tratamento endodôntico consiste na limpeza, desinfecção e modelagem dos sistemas de canais radiculares com o objetivo de evitar e/ou eliminar a invasão dos microrganismos no tecido perirradicular¹.

A resistência dos microrganismos ao tratamento instituído tem sido relatada como a principal causa de falhas no tratamento endodôntico. Esta resistência bacteriana, que pode ser resultado da organização de bactérias em biofilmes, favorece a manutenção destas lesões periapicais em dentes tratados endodonticamente. Os biofilmes bacterianos são caracterizados como uma comunidade estruturada de células bacterianas incorporadas em uma matriz e aderentes a uma superfície inerte ou viva².

A cirurgia parendodôntica associada a endodontia é a opção de tratamento quando não se consegue eliminar o agente etiológico do processo inflamatório periapical de maneira conservadora, ou seja, pelo tratamento endodôntico, na busca do reparo³. A cirurgia parendodôntica é um procedimento cirúrgico que consiste na remoção via ápice de tecidos periapicais patológicos (tecidos inflamados ou infectados na região apical do dente) ou corpos estranhos que podem estar presentes⁴.

O material retro-obturador ideal deve ser capaz de selar completamente o sistema dos canais radiculares. Além disso, deve possuir propriedades físicas e biológicas, como biocompatibilidade e não ser reabsorvível. É desejável que o material seja capaz de induzir a regeneração do ligamento periodontal. Propriedades como estabilidade ao longo do tempo são importantes, bem como características de manuseio e tempo de trabalho adequados para uma colocação eficaz do material obturador para realização da obturação retrógrada⁵.

O objetivo deste trabalho é relatar um caso clínico de cirurgia parendodôntica realizada em um dente localizado em uma região estética. Pretendemos destacar detalhes relevantes sobre o procedimento, com o propósito de tornar mais acessível a compreensão e execução do mesmo por outros profissionais da área.

2. RELATO DE CASO

Paciente do sexo masculino, com 45 anos de idade, apresentou-se ao consultório odontológico com evidências de reabsorção radicular e persistência de uma lesão periapical com contato do material obturador com o periodonto (Figura 1), indicando a necessidade de intervenção cirúrgica pararendodôntica que foi executado em abril 2024. Para tal procedimento, foram empregados instrumentais e materiais específicos, incluindo afastador Minnesota, abridor de boca, seringa carpule, tubetes de anestésicos contendo articaína 4% (1:100.000 -), agulha gengival (30G curta 21mm - Allprime), cureta de Lucas, seringa descartável (luer slip 20 ml com agulha 25 x 0,7mm - descarpack), solução de cloreto de sódio 0,9% (500ml - Needs), kit de preparo de fibrina rica em plaquetas (PRF), enxerto ósseo bovino (Bio-Oss 0,50G - Geistlich).

O procedimento cirúrgico englobou anestesia com articaína 4% com epinefrina 1:100.000 (DFL) seguida pela realização de uma incisão intra-sulcular com bisturi nº 11 e descolamento mucogengival com descolador de Molt para exposição do campo operatório (Figura 2). Posteriormente, procedeu-se à curetagem da lesão endodôntica com a cureta de lucas (Figura 3), seguida pela irrigação do alvéolo com solução fisiológica estéril. Em seguida, realizou-se a fressagem no osso alveolar vestibular, seguida pela osteotomia, empregando uma broca zecrya com irrigação. O retropreparo foi conduzido utilizando ultrassom (ponta T1), mantendo a irrigação com solução fisiológica para manter a esterilidade.

Foi optado pela não realização da apicectomia devido ao tamanho da raiz do elemento que sofreu reabsorção radicular, sendo realizado raspagem externa da porção apical para remoção de possível biofilme extrarradicular. O material obturador foi removido empregando um inserto específico para ultrassom, seguido pelo preenchimento do espaço resultante com MTA (Figura 4) e a integração do enxerto ósseo Bio-Oss 0,50G-Geistlich (Figura 5). Em seguida, a membrana de proteção foi assentada sobre a área de intervenção (Figura 6), e o retalho mucoperiosteal foi suturado adequadamente (Figura 7).

O procedimento foi finalizado com a realização de uma radiografia imediata para avaliação da execução e do resultado da cirurgia (Figura 8).

Figura 1: radiografia inicial

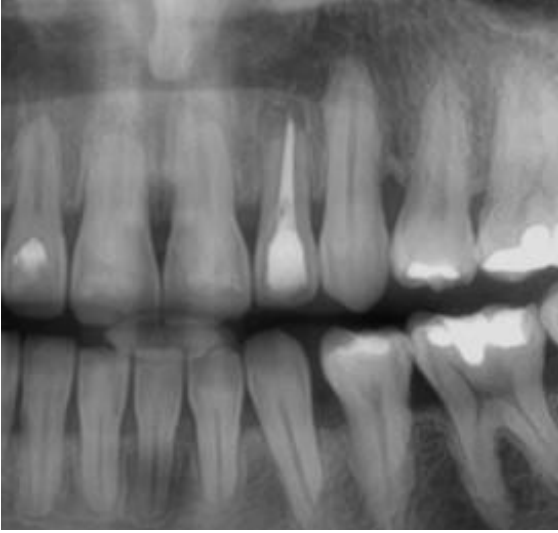


Figura 2: descolamento mucogengival

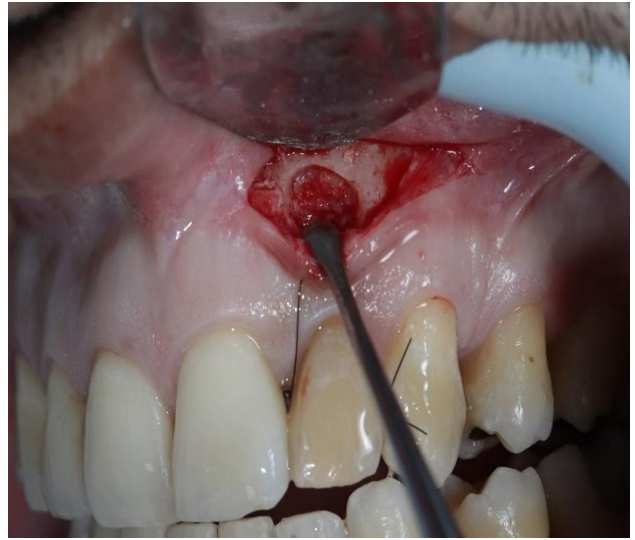


Figura 3: curetagem da lesão

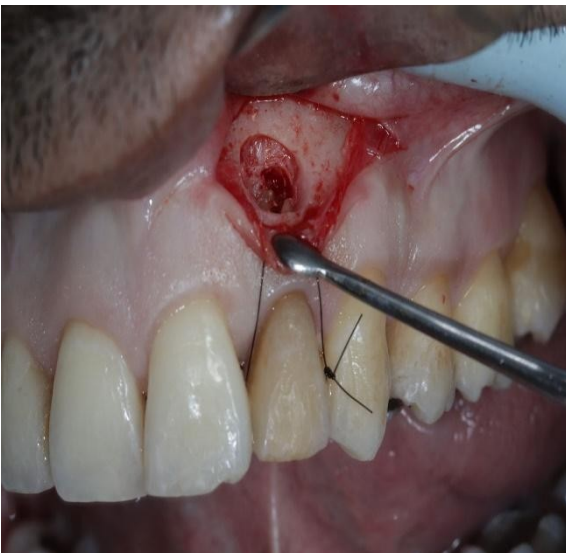

Figura 4: obturação retrógrada e assentamento do MTA

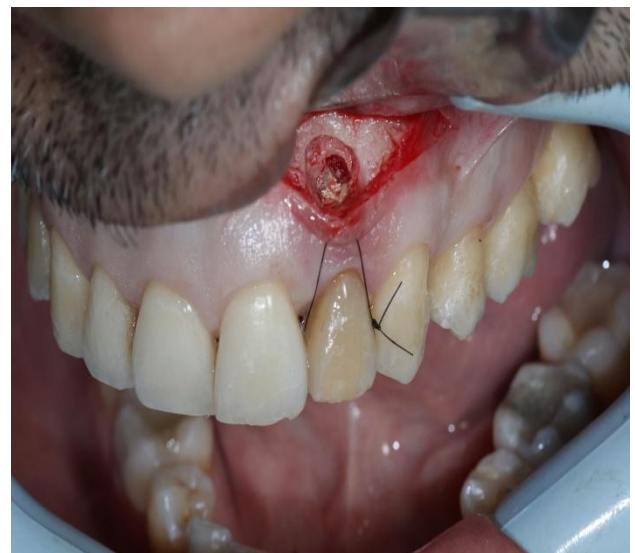

Figura 5: colocação do enxerto ósseo

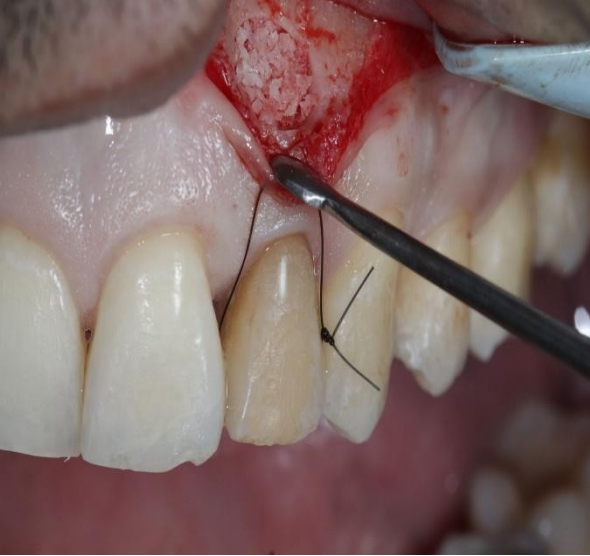

Figura 6: assentamento da membrana de proteção

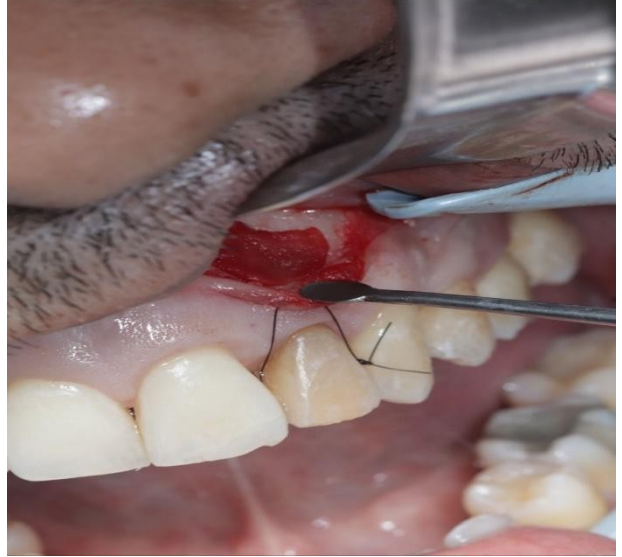


Figura 7: sutura mucoperiosteal

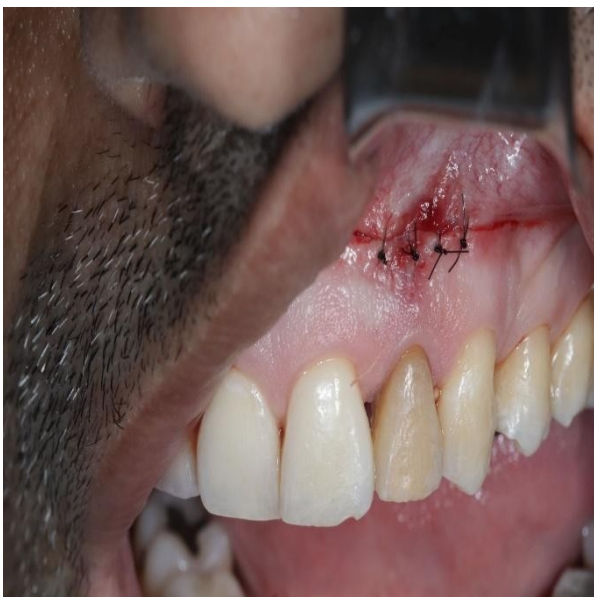
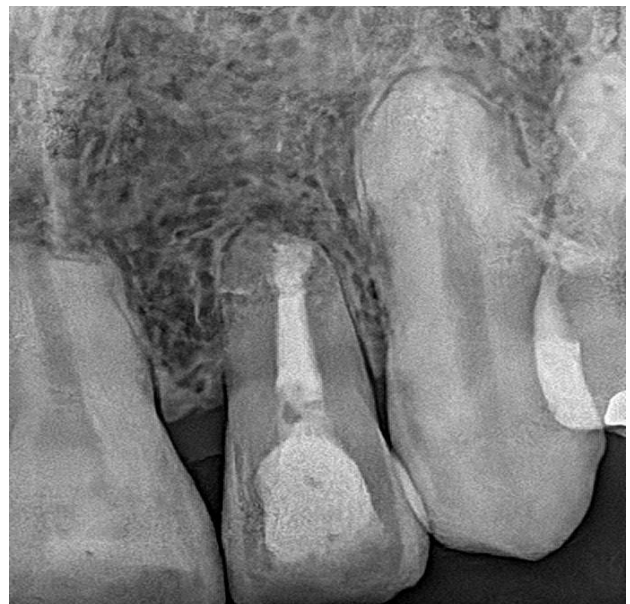
Figura 8: radiografia imediata após o procedimento



3. DISCUSSÃO

Segundo o estudo de Nainani⁶, a saída persistente de microrganismos e seus subprodutos do interior do lúmen cístico pode ser responsável pela persistência da inflamação perirradicular em sistemas de canais radiculares adequadamente tratados. Franck C⁶ acrescentou neste contexto, deve-se também ressaltar que a periodontite apical persistente ou recorrente é mantida por um espectro microbiológico que representa maiores desafios às estratégias antimicrobianas

Mesmo o tratamento endodôntico mais bem executado pode falhar, quando a infecção é resistente ao tratamento ou quando está localizada em áreas inacessíveis, como a superfície externa do ápice radicular. Biofilmes apicais foram observados em 100% dos tratamentos endodônticos considerados insucesso endodôntico devido a presença de áreas sem alcance ao tratamento endodôntico convencional, como as superfícies externas do ápice radicular⁷.

A pesquisa relatada por Azambuja⁸, diz que a apicectomia com obturação retrograda é uma técnica cirúrgica utilizada na endodontia para tratar infecções persistentes no ápice da raiz. Nesse procedimento, a parte do ápice que está infectada é removida cirurgicamente e, em seguida, o canal radicular é preenchido com um material obturador diretamente pela ponta da raiz, garantindo uma vedação mais eficaz. Neste caso clínico, não foi realizado a apicectomia da raiz devido ao pequeno comprimento da raiz advindo de uma reabsorção radicular externa.

O agregado trióxido mineral (MTA) é um cimento bioativo na qual possui boa capacidade de selamento e biocompatibilidade devido a capacidade osteoindutivo e cementogênico necessário para a reparação em lesões periapicais endodôntica⁷. As vantagens conferidas ao MTA sobre outros materiais é o selamento apical e presa sob influência da umidade, a partir da composição de partículas hidrofílicas, boa adesão e adaptação à parede dentinária, o que não permite a entrada de microrganismos, boa estabilidade dimensional e radiopacidade, biocompatibilidade e reparação tecidual⁹.

Apesar da variedade de materiais de retrobturação disponíveis, o MTA se destacou em relação ao cimento de ionômero de vidro, SuperEBA e amálgama, demonstrando melhor capacidade de vedação, adaptação marginal e biocompatibilidade¹⁰

No entanto, este material apresenta algumas desvantagens, incluindo alto custo, longo período de presa e dificuldade de manuseio, que podem impactar negativamente na qualidade do material. Esses aspectos são diretamente influenciados pela proporção pó/líquido, temperatura, presença de ar e umidade⁷.

Mead¹¹ relatou que a taxa de sucesso da cirurgia periapical varia de 60% a 91% o que comprova que a cirurgia parentodôntica é uma excelente alternativa. Acrescentando ainda, segundo Friedman¹², a presença do MTA é um fator fundamental no prognóstico a longo prazo da intervenção cirúrgica, é possível aumentar a taxa de sucesso em 10% à 13%, com a utilização da obturação retrógrada.

Já Pinto¹³ afirmou que a literatura atual destaca uma alta taxa de sucesso da cirurgia parentodôntica, variando de 69,3% a 93,3%, conforme evidenciado por uma meta-análise de 10 estudos clínicos com acompanhamento de 2 a 13 anos. Esses resultados positivos são atribuídos ao uso de microscopia endodôntica, instrumentos microcirúrgicos, pontas ultrassônicas e materiais biocerâmicos.

A lesão periapical nesse caso foi tratada com sucesso e permaneceu estável até o período atual. Além disso, a radiografia de acompanhamento ilustrou bons sinais de cicatrização da lesão periapical.

4. CONSIDERAÇÕES FINAIS

Neste caso a cirurgia parentodôntica mostrou-se que é uma intervenção cirúrgica que preserva dentes que não respondem ao tratamento endodôntico convencional, envolvendo a remoção da porção apical da raiz onde reside a causa da persistência da infecção ou inflamação. Indicada quando o tratamento padrão não foi eficaz ou não é viável, é uma alternativa de último recurso. Realizada preferencialmente com auxílio de microscópio operatório para melhor visualização, e utilizando materiais e instrumentos específicos, visa garantir precisão e segurança. Quando executada por um profissional qualificado, a cirurgia parentodôntica pode manter o dente em boca com bom prognóstico por longo período.

REFERÊNCIAS

1. Alghamdi F, Alhaddad AJ, Abuzinadah S. Cicatrização de lesões periapicais após retratamento endodôntico cirúrgico: uma revisão sistemática. *Cureus*. 2020 Feb 7;12(2):e6916. doi: 10.7759/cureus.6916.
2. Ricucci D, Siqueira JF, Lopes WSP, Vieira AR, Roças IN. Extraradicular infection as the cause of persistent symptoms: A case series. *J Endod*. 2015;41:265-273.
3. Li H, Guo Z, Li C, Ma X, Wang Y, Zhou X, et al. Materials for retrograde filling in root canal therapy. *Cochrane Database Syst Rev*. 2021 Oct 14;10(10):CD005517. doi: 10.1002/14651858.CD005517.pub3. PMID: 34647617; PMCID: PMC8515509
4. Teh L. Microcirurgia endodôntica em lesão periapical persistente. *Cureus*. 2023 Jul 1;15(7):e41250. doi: 10.7759/cureus.41250.
5. Taha NA, Aboyounes FB, Tamimi ZZ. Root-end microsurgery using a premixed tricalcium silicate putty as root-end filling material: a prospective study. *Clin Oral Investig*. 2021 Jan;25(1):311-317.
6. Setzer FC, Kratchman SI. Situação atual e direções futuras: Endodontia cirúrgica. *Revista Internacional de Endodontia*. 2022;55(Supl. 4):1020-1058. Available from: <https://doi.org/10.1111/iej.13783>.
7. Sousa, N. B., da Costa Nunes, M. A., Veloso, K. M. M., & Pereira, A. D. F. V. (2015). Agregado de trióxido mineral e uso como material retro-obturador em cirurgia paraendodôntica. *Revista Brasileira de Odontologia*, 71(2), 144
8. Remschmidt B, Rieder M, Gsaxner C, Gaessler J, Payer M, Wallner J. Augmented Reality-Guided Apicoectomy Based on Maxillofacial CBCT Scans. *Diagnostics (Basel)*. 2023 Sep 25;13(19):3037. doi: 10.3390/diagnostics13193037. PMID: 37835780; PMCID: PMC10572956.
9. Gowri S, Jayasheelan N, Kutty SM, Kumar P, Shetty D, Banu K. An in vitro Investigation of the Sealing Ability of Biodentine and Mineral Trioxide Aggregate as Retrofilling Materials after the use of Various Irrigating Solutions. *J Pharm Bioallied Sci*. 2022 Jul;14(Suppl 1):S563-S567. doi: 10.4103/jpbs.jpbs_68710_21. Epub 2022 Jul 13. PMID: 36110671; PMCID: PMC9469458.
10. Qiao W, Li N, Zhang R. Microcirurgia endodôntica conservadora para proteção de estruturas anatômicas críticas – curetagem seletiva: uma série de casos. *PubMed*. 2023. Disponível em: <https://bmcoralhealth.biomedcentral.com/articles/10.1186/s12903-023-03287-2>
11. Alghamdi F, Alhaddad AJ, Abuzinadah S. Healing of Periapical Lesions After Surgical Endodontic Retreatment: A Systematic Review. *Cureus*. 2020 Feb 7;12(2):e6916. doi: 10.7759/cureus.6916. PMID: 32190471; PMCID: PMC7061768.

12. Karamifar K, Tondari A, Saghiri MA. Endodontic Periapical Lesion: An Overview on the Etiology, Diagnosis and Current Treatment Modalities. *Eur Endod J.* 2020 Jul 14;5(2):54-67. doi: 10.14744/eej.2020.42714. PMID: 32766513; PMCID: PMC7398993.
13. Alserhani EDM, Iqbal A, Sharari TA. Cirurgia Endodôntica Guiada: Uma Revisão Narrativa. *PubMed.* 2023. Disponível em: <https://www.mdpi.com/1648-9144/59/4/678>.